UNIVERSITÉ DE BORDEAUX

FACULTÉ DE MÉDECINE ET DE PHARMACIE

1936-1937. — N° 66

DES RÉSULTATS DANS LES DIFFÉRENTS TRAITEMENTS

DES

ÉPITHÉLIOMAS CUTANÉS DE LA FACE

THÈSE POUR LE DOCTORAT EN MÉDECINE

présentée et soutenue publiquement le lundi 21 décembre 1936

PAR

Jean-Isaac-Adrien MARTIN

Élève du Service de Santé de la Marine

Interne des Hôpitaux

Né à SAINT-PIERRE-D'OLÉRON (Charente-Inférieure), le 11 novembre 1911

Examinateurs de la Thèse	MM. BÉGOUIN, professeur	*Président.*
	RÉCHOU, professeur	*Juges.*
	PETGES, professeur	*Juges.*
	WANGERMEZ, agrégé	*Juges.*

BORDEAUX

IMPRIMERIE-LIBRAIRIE DELMAS

6, Place Saint-Christoly

—

1936

Digitized by the Internet Archive
in 2026

https://archive.org/details/IA41547304_0005

UNIVERSITÉ DE BORDEAUX

FACULTÉ DE MÉDECINE ET DE PHARMACIE

1936-1937. — N° 66

DES RÉSULTATS DANS LES DIFFÉRENTS TRAITEMENTS

DES

ÉPITHÉLIOMAS CUTANÉS DE LA FACE

THÈSE POUR LE DOCTORAT EN MÉDECINE

présentée et soutenue publiquement le lundi 21 décembre 1936

PAR

Jean-Isaac-Adrien MARTIN

Élève du Service de Santé de la Marine

Interne des Hôpitaux

Né à SAINT-PIERRE-D'OLÉRON (Charente-Inférieure), le 11 novembre 1911

Examinateurs de la Thèse	MM. BÉGOUIN, professeur............	*Président.*
	RÉCHOU, professeur	*Juges.*
	PETGES, professeur	
	WANGERMEZ, agrégé	

BORDEAUX

IMPRIMERIE-LIBRAIRIE DELMAS

6, Place Saint-Christoly

—

1936

FACULTÉ DE MÉDECINE ET DE PHARMACIE DE BORDEAUX

DOYEN : M. MAURIAC.

ASSESSEUR : M. LABAT.

DOYEN HONORAIRE : M. C. SIGALAS.

PROFESSEURS HONORAIRES :

MM. POUSSON, MOURE, RIVIÈRE, BARTHE, DENIGÈS, BEILLE, CASSAËT, CHAVANNAZ, PACHON.

PROFESSEURS :

	MM.
Clinique médicale	MAURIAC.
id.	DUPÉRIÉ.
Clinique chirurgicale	BÉGOUIN.
Clinique chirurgicale et gynécologique	GUYOT.
Pathologie et thérapeutique générales	CARLES.
Clinique d'accouchements	ANDÉRODIAS.
Anatomie pathol. et microscopie clinique	SABRAZÈS.
Anatomie	VILLEMIN
Anatomie générale et histologie	G. DUBREUILH.
Hygiène	LEURET.
Médecine légale et déontologie	LANDE.
Electroradiologie et clin. d'électricité médic.	BÉCHOU.
Chimie	CHELLE.
Botanique et matière médicale	GOLSE.
Pharmacie	DUPOUY.
Zoologie et parasitologie	MANDOUL.
Médecine expérimentale	AUBERTIN.
Clinique ophtalmologique	TEULIÈRES
Clinique chirurg. infantile et orthopédie	ROCHER.
Clinique méd. des maladies des enfants	CRUCHET.
Chimie biologique et médicale	DELAUNAY
Physique médicale et pharmaceutique	C. SIGALAS.
Médec. coloniale et clin. des mal. exotiques	BONNIN.
Clinique des malad. cutanées et syphilitiques	PETGES.
Clinique des maladies des voies urinaires	DUVERGEY
Clinique des malad. nerveuses et mentales	ABADIE.
Clinique d'oto-rhino-laryngologie	PORTMANN
Toxicologie et hygiène appliquée	LABAT.
Hydrologie thérapeutique et climatologie	CREYX.
Clinique dentaire	DUBECQ.

MM. LACOSTE (Histologie). PERY (Obstétrique). PERRENS (Maladies mentales). PAPIN (Chirurgie générale). R. SIGALAS (Parasitologie et sciences naturelles). JEANNENEY (Chirurgie générale).

AGRÉGÉS EN EXERCICE :

	MM.
Anatomie	N.
id.	DUFOUR.
Physiologie	FABRE.
Médecine générale	PIÉCHAUD.
id.	DELMAS-MARSALET.
id.	DE GRAILLY.
id.	FONTAN.
id.	BROUSTET.
id.	DERVILLÉE.
Chirurgie générale	MASSÉ.
id.	DARGET.
Obstétrique	RIVIÈRE.
Ophtalmologie	BEAUVIEUX.
Oto-rhino-laryngologie	DESPONS.
Dermatologie et syphiligraphie	JOULIA.
Physique médicale	WANGERMEZ.
Chimie générale pharmaceut. et toxicologie	VITTE

COURS COMPLÉMENTAIRES :

	MM.
Physiologie	FABRE.
Médecine opératoire	PAPIN.
Accouchements	RIVIÈRE.
Pathologie médicale	DELMAS-MARSALET.
Puériculture	FAUGÈRE.
Pharmacie chimique	VITTE.
Zoologie et parasitologie	R. SIGALAS
Physique médicale et pharmaceutique	WANGERMEZ
Médecine légale	DERVILLÉE.
Urologie	DARGET.
Botanique	GIRARD.
Bactériologie	MOUREAU.
Législation pharmaceutique	POPLAWSKI.

Ophtalmologie .... MM. CABANNES (en congé).

Orthopédie chez l'adulte, pour les accidents du travail, les mutilés de guerre et les infirmes. N.

Le Secrétaire de la Faculté : ROUGERIE.

Par délibération du 5 août 1879, la Faculté a arrêté que les opinions émises dans les Thèses qui lui sont présentées doivent être considérées comme propres à leurs auteurs, et qu'elle entend ne leur donner ni approbation ni improbation.

R. UNIV. BIBLIOTHEEK LEIDEN

A LA MEMOIRE DE MON PERE

A MA MERE

A MA SOEUR

A MES PARENTS

A MES AMIS

A MES CAMARADES DE L'ECOLE DE SANTE NAVALE

A MES PROFESSEURS
DE L'ECOLE ANNEXE DE ROCHEFORT
ET DE L'ECOLE PRINCIPALE DU SERVICE DE SANTE
DE LA MARINE ET DES TROUPES COLONIALES

A Monsieur le Médecin en chef BRUN

Ancien Sous-Directeur de l'Ecole Principale du Service de Santé
de la Marine et des Troupes coloniales,
Officier de la Légion d'honneur,
Croix de guerre,
Officier de l'Instruction publique.

A Monsieur le Médecin en Chef FERRET

Sous-Directeur de l'Ecole Principale du Service de Santé
de la Marine et des Troupes coloniales,
Officier de la Légion d'honneur,
Officier de l'Instruction publique.

A Monsieur le Médecin Général CAZAMIAN

Directeur de l'Ecole Principale du Service de Santé
de la Marine et des Troupes coloniales,
Officier de la Légion d'honneur,
Officier du Mérite maritime,
Officier de l'Instruction publique.

A MES MAITRES DE LA FACULTE ET DES HOPITAUX

STAGE (1932-1933) :

MONSIEUR LE PROFESSEUR AGRÉGÉ LOUBAT

MONSIEUR LE PROFESSEUR CARLES

EXTERNAT (1934) :

MONSIEUR LE DOCTEUR PARCELIER

MONSIEUR LE PROFESSEUR AGRÉGÉ CHARRIER

INTERNAT PROVISOIRE (1935) :

MONSIEUR LE PROFESSEUR MAURIAC (faisant fonction d'externe)

MONSIEUR LE DOCTEUR DENIS

MONSIEUR LE PROFESSEUR AGRÉGÉ BEAUVIEUX

INTERNAT (1936) :

MONSIEUR LE PROFESSEUR BEGOUIN

A Monsieur le Professeur agrégé WANGERMEZ

Radiologiste des Hôpitaux,
Chef adjoint au Service de radiothérapie
et de curiethérapie au Centre anticancéreux.

A Monsieur le Professeur RECHOU

Professeur d'Electroradiologie et de Clinique d'électricité médicale,
Directeur du Centre régional de luttre contre le cancer
de Bordeaux et du Sud-Ouest,
Docteur ès Sciences,
Chevalier de la Légion d'honneur,
Croix de guerre,
Officier de l'Instruction publique.

A Monsieur le Professeur G. PETGES

Professeur de Clinique des maladies cutanées et syphilitiques,
Médecin des Hôpitaux,
Officier de la Légion d'honneur,
Croix de guerre,
Officier de l'Instruction publique.

A MES JUGES

A MON MAITRE ET PRESIDENT DE THESE

MONSIEUR LE PROFESSEUR P. BEGOUIN

Professeur de Clinique chirurgicale,
Chirurgien des Hôpitaux,
Correspondant national de l'Académie de Médecine,
Membre correspondant de l'Académie de Chirurgie,
Officier de la Légion d'honneur,
Officier de l'Instruction publique.

AVANT-PROPOS

Nous voulons exprimer ici notre reconnaissance :

— à M. le Professeur Bégouin, qui nous a fait l'honneur de nous diriger dans l'exécution de ce travail et de bien vouloir présider notre thèse;

— à M. le Professeur Petges, qui nous a donné de si précieux conseils;

— à M. le Professeur Réchou, qui nous a autorisé à revoir les malades traités à la Fondation Bergonié et à la Clinique d'Electricité médicale de l'Hôpital Saint-André. Nous le remercions de la collection de photographies qu'il nous a permis de publier et grâce auxquelles notre travail sera si bien illustré;

— à M. le Professeur agrégé Wangermez, qui nous a toujours reçu avec bienveillance et guidé dans la science toute nouvelle pour nous de la radiothérapie.

— à tous ceux qui ont contribué à réaliser ce travail.

DES RÉSULTATS DANS LES DIFFÉRENTS TRAITEMENTS

DES

ÉPITHÉLIOMAS CUTANÉS DE LA FACE

INTRODUCTION

Le Professeur Wangermez nous a rapporté le cas d'un malade qui avait soigné et guéri par du jus de figue, suivant les remèdes de « bonnes femmes », une petite nodosité épithéliomateuse de la joue... Des traités classiques, de nombreux travaux signalent et admettent les régressions et les guérisons spontanées des cancers cutanés. Citons parmi les premiers, ceux de Ménétrier, de Roussy; parmi les seconds, la très intéressante communication de A. Touraine et R. Duperrat sur la « Guérison spontanée ou médicale de quelques cas de cancers cutanés » (*Bulletin de la Société française de dermatologie et de syphiligraphie*, déc. 1935, p. 1727).

Dans le service du Professeur Bégouin nous avons vu une malade dont voici l'observation :

Mme G... (Aurélie), couturière, 78 ans, La Teste (Gironde).

Entre à l'hôpital le 26 juin 1936 pour traitement radiothérapique d'un épithélioma de la joue gauche; à ce niveau, elle présente deux vastes placards mamelonnés, ulcérés et sanieux, l'un dans la région nasogénienne, l'autre dans la région angulo-maxillaire; les ganglions sous-maxillaires et carotidiens sont envahis; la biopsie pratiquée indique la nature baso-cellulaire de l'épithélioma. Le début remonte à un an et demi environ par un « petit bouton », au niveau

de la partie interne de la joue gauche; son médecin lui ordonne alors des attouchements quotidiens avec une solution d'arsenic : ce qu'elle fit pendant un mois environ. Mais le « bouton » avait fait place à plusieurs petites tumeurs pour lesquelles le médecin consulté à nouveau l'envoya à un radiothérapeute de la région, qui



Fig. 1. — Epithélioma cutané baso-cellulaire ayant envahi les ganglions sous-maxillaires et carotidiens.

fit sept applications de rayons X, à raison d'une tous les quinze jours environ, à des doses que nous n'avons pu connaître. Au mois d'avril, on crut à la guérison : tout avait disparu, laissant une plaque blanchâtre et rugueuse. Mais un mois plus tard (avril) survenait une véritable efflorescence de « boutons » dans l'angle naso-jugal et la région angulo-maxillaire (fig. n° 1).

En présence de ces lésions étendues, le chirurgien ne peut pas intervenir, surtout chez cette femme âgée et affaiblie; *la radio-immunisation, l'extension de l'épithélioma*, désarment le radiothérapeute : la malade est donc abandonnée à son sort, pour lequel on ne peut qu'essayer d'adoucir la marche inexorable par de petits soins et des calmants. (Cette malade a fait l'objet d'une communication du Professeur Bégouin à la Société de médecine et de chirurgie de Bordeaux, séance du 3 juillet 1936.) Ni les caustiques chimiques, ni la radiothérapie, n'ont eu raison de cet épithélioma cutané, qui semble, après chaque traitement, avoir évolué de plus belle. Le premier malade, au contraire, par un remède empirique, a détruit facilement la petite lésion qu'il présentait. Est-ce à dire que nous ne pouvons rien contre certains épithéliomas cutanés ? Heureusement aujourd'hui nous sommes bien armés contre eux; mais ces armes que nous possédons sont à double tranchant : bien maniées, elles apportent le succès, mais entre des mains ignorantes et inexpérimentées, elles sont nuisibles en irritant le cancer, dont elles précipitent parfois la marche. Le « *Noli me tangere* » des anciens auteurs a disparu; grâce à une meilleure connaissance du processus cancéreux, et surtout à la multiplication et au perfectionnement des moyens thérapeutiques, la majorité des épithéliomas cutanés guérissent si on les traite à temps et convenablement par un procédé approprié.

Nous allons donc étudier :

Dans un premier chapitre, les conditions cliniques sous lesquelles se présentent les épithéliomas cutanés.

Puis nous tracerons une esquisse rapide de l'historique et des résultats des différents traitements successivement utilisés;

Dans un troisième chapitre, nous présenterons quelques observations recueillies à la *Fondation Bergonié* (Centre anticancéreux de Bordeaux et du Sud-Ouest), au *Service d'électroradiologie du Professeur Réchou* et dans le *Service de clinique chirurgicale du Professeur Bégouin;*

Nous terminerons en essayant de préciser la meilleure ligne de conduite suivant les différents cas qui se présentent dans la pratique courante.

Voici, en détail, le plan adopté :

Chapitre I. — *Généralités sur les épithéliomas cutanés.*

Chapitre II. — *Historique et résultats des différents traitements*

I. Les caustiques chimiques;

II. La cautérisation ignée;

III. L'électrolyse négative;

IV. La cryothérapie;

V. La chirurgie;

VI. La diathermo-coagulation;

VII. La radiothérapie.

Chapitre III. — *A propos de quelques observations sur les épithéliomas cutanés de la face traités par :*

I. Radiothérapie;

II. Diathermo-coagulation;

III. Traitements divers;

IV. Chirurgie

Conclusions.

Bibliographie.

CHAPITRE PREMIER

GENERALITES SUR LES EPITHELIOMAS CUTANES

Les épithéliomas cutanés sont des tumeurs résultant d'une prolifération atypique de l'épiderme et de ses annexes (Darier). On leur reconnaît le plus souvent une étiologie variable, mais pour laquelle, dans la majorité des cas, nous retrouvons la *théorie irritative du cancer :* soit une lésion chronique quelconque (lupus, vieille fistule, cicatrice de brûlure); soit un traumatisme unique ou répété; soit une action chimique, par contact répété (cancers professionnels, des goudronneurs par exemple); soit une irritation physique, par les radiations lumineuses, les rayons X, agents producteurs des dermatoses précancéreuses (notons à ce sujet les travaux intéressants de Roffo sur les tumeurs épithéliales développées chez les rongeurs par les irradiations solaires).

Aussi fréquents chez l'homme que chez la femme, les épithéliomas cutanés se développent surtout à un âge avancé; les baso-cellulaires débutant d'ordinaire à un âge moins avancé que le cancroïde (Dubreuilh)

On les rencontre surtout *à la tête* et en particulier *à la face*, où ils constituent 93 *p.* 100 *des cancers cutanés* (Borrmann). Puis nous les trouvons, bien moins fréquemment, aux membres (surtout aux mains), au tronc, aux organes génitaux.

Ils se présentent cliniquement sous des aspects variés et différents suivant la nature histologique : les uns étant constitués de cellules semblables et fertiles, qui ne donnent pas de lignées différenciées : ce sont *les baso-cellulaires;* les autres formant des lignées cellulaires latérales et stériles, susceptibles de se différencier plus ou moins typiquement en des sens divers : ce sont les *épithéliomas épidermoïdes*

(ou spino-cellulaires), les *épithéliomas sudoripares* et *sébacés*, les *épithéliomas pavimenteux mixtes.*

a) Les épithéliomas baso-cellulaires. — Ils se montrent sous les formes cliniques suivantes :

1° Forme ulcéro-cicatricielle; c'est la forme typique . *l'ulcus rodens;*

2° Formes ulcéreuses atypiques : soit *la forme érosive superficielle de Sézary et Lefèvre;* soit au contraire la *forme térébrante*, qui détruit profondément sans infiltration préalable;

3° Forme superficielle correspondant à *l'épithélium plan superficiel;*

4° Forme sclérodermique : c'est *le rodent ulcer morphæiforme* des auteurs allemands;

5° Forme globulaire.

b) Les épithéliomas épidermoïdes. — Ils donnent, à côté de l'*ulcère cancroïdal infiltrant*, qui est la forme la plus fréquente :

— des formes superficielles peu infiltrantes, et

— des épithéliomas végétants (cornes, épithéliomas condylomateux).

c) Les épithéliomas sudoripares et sébacés. — Ils se confondent macroscopiquement avec les cancroïdes ou les ulcus rodens.

d) Les épithéliomas pavimenteux mixtes ou intermédiaires. — Ils rappellent cliniquement les épithéliomas baso-cellulaires.

Darier et Ferrand trouvent, sur 100 épithéliomas cutanés :

50 spino-cellulaires;

35 baso-cellulaires;

15 pavimenteux mixtes.

L'évolution de ces épithéliomas offre un grand intérêt au point de vue pronostic et traitement. Les épithéliomas baso-cellulaires sont de « bons » épithéliomas; ils se développent lentement; ils évoluent en surface; ils respectent les voies lymphatiques (on ne cite que 6 cas dans toute la littérature d'envahissement ganglionnaire); ils ne donnent pas de métastases.

Les spino-cellulaires, auxquels il faut rattacher les épithéliomas pavimenteux mixtes et ceux des glandes annexes de la peau, présentent : une croissance rapide; une extension en profondeur; une précocité d'envahissement des voies lymphatiques et des ganglions.

A côté de ces tumeurs épithéliales fréquentes peuvent se développer des *mélanomes malins*, qui prennent leur point de départ le plus souvent d'un nævus pigmentaire (nævo-carcinome), mais qui peuvent prendre naissance d'emblée sur une peau saine; rares (35 cas sur 686 épithéliomas cutanés vus en 15 ans à la Clinique dermatologique de Zurich [Miescher]), ils se caractérisent par une tumeur, soit bombée, soit plane, de teinte noire ou brunâtre; une malignité très grande, due à un envahissement précoce des voies lymphatiques et des vaisseaux sanguins.

Nous ne pouvons pas terminer ce chapitre sans préciser les propriétés radio-biologiques des épithéliomas cutanés, telles que l'état actuel de la science permet de les considérer.

La conception ancienne de Darier, vraie avec les moyens de l'époque, suivant laquelle seuls les baso-cellulaires étaient radio-sensibles (Congrès international de Berlin, 1904), a été démontrée inexacte dans la suite grâce aux progrès réalisés par les méthodes radiothérapiques. Si les baso-cellulaires présentent en général un degré très favorable de radio-sensibilité, de nombreux spino-cellulaires disparaissent aujourd'hui avec la même facilité que les premiers avec les moyens radiothérapiques actuels. Les adéno-carcinomes, des glandes sudoripares, offrent une radiorésistance assez marquée. Les nævo-carcinomes présentent un très faible degré

de radiosensibilité, et il n'y a encore aucune observation de guérison par l'action élective des radiations.

En présence de toute lésion cutanée suspecte ou même typique, l'examen n'est complet que lorsqu'une *biopsie* a indiqué la nature exacte de la lésion; elle permet un diagnostic exact, précoce en même temps qu'un diagnostic de malignité et de curabilité. Elle nécessite un prélèvement bien fait, qui sera un *biopsie exérèse* dans le cas de petites lésions, ou intéressera le bord de la lésion dans les autres cas. Elle sera alors, de préférence, pratiquée immédiatement avant l'acte thérapeutique. Ainsi elle ne présentera aucun danger; sauf dans un cas où elle est formellement déconseillée : c'est pour le *mélanome*, à moins de détruire du même coup et dans les conditions voulues l'ensemble de la lésion.

CHAPITRE II

HISTORIQUE ET RESULTATS DES DIFFERENTS TRAITEMENTS

« On peut, sans crainte d'être taxé de paradoxe, ranger les cancers de la peau parmi les plus curables des maladies cutanées », dit Lacassagne. « On connaît en effet (ce qui est le cas pour bien peu de maladies) la condition nécessaire et suffisante pour l'obtention de la cure du cancer. On sait que si l'on parvient à détruire, par un procédé quelconque — mais avant qu'elles n'aient essaimé à distance de leur lieu d'origine — toutes les cellules pathologiques qui constituent une tumeur maligne, celle-ci sera radicalement guérie. »

Pour obtenir cette destruction dans les meilleures conditions possibles, les moyens thérapeutiques se sont succédé avec les progrès des connaissances biologiques et des agents thérapeutiques.

I. — *Les caustiques chimiques.*

Les caustiques chimiques furent très employés autrefois; mais ils sont de plus en plus délaissés. Cet oubli total dans lequel on les laisse tomber n'est peut-être pas toujours justifié, *car ils réalisent dans bien des cas un mode de traitement d'application facile et économique, dont il serait regrettable de perdre la tradition et d'oublier la technique assez délicate et les indications.* A côté de ceux qui, tels que le nitrate d'argent, ne présentent aucune valeur et même sont souvent nuisibles en jouant le rôle d'irritants, d'autres caustiques ont guéri un grand nombre de cancers; parmi eux

prennent place surtout le permanganate de potasse et l'arsenic

Vanhaecke et Delelis ont signalé, en 1929 (Société de médecine du Nord, novembre), les bons résultats qu'ils avaient obtenus dans le traitement de certains épithéliomas de la face par le *curetage dermatologique* suivie d'une *cautérisation* par le *permanganate de potasse pulvérisé*. La cicatrisation rapide, dispensée de tout pansement, donne une cicatrice très esthétique.

L'arsenic peut s'employer suivant plusieurs procédés : W. Dubreuilh a longtemps utilisé une poudre classique :

Acide arsénieux	1 partie
Gomme arabique en poudre	1 partie
Talc	10 parties

à laquelle il ajoute assez d'eau pour faire une pâte épaisse au moment de l'emploi. « On prépare le terrain par une cautérisation superficielle au thermocautère, pour détruire l'épiderme corné que l'arsenic n'attaque pas et diminuer le suintement des surfaces ulcérées; puis on applique sur toute la lésion une épaisse couche de la pâte, qui se dessèche et durcit. Pendant les jours suivants, l'épithéliome se nécrose en masse, ce qui s'accompagne d'une forte inflammation et de douleurs d'autant plus violentes que la tumeur est plus volumineuse. Au bout de trois ou quatre jours, la nécrose est achevée; on peut enlever la croûte sèche que forme la pâte et mettre un pansement humide. Graduellement, l'escarre s'élimine, la plaie, très étendue au début, bourgeonne et guérit en laissant une cicatrice plane, non rétractile, quelquefois invisible. » (Extrait du *Précis de dermatologie* de Dubreuilh, p. 432.)

Le Professeur Petges l'a aussi employée et en a obtenu de beaux résultats également, avant que la radiothérapie, vers 1906, ne lui fournisse une arme plus puissante et plus sûre. et en l'utilisant dans des cas bien limités : *épithéliomas superficiels et peu étendus, ne paraissant pas avoir dépassé les limites de la peau.*

En réalité, l'emploi des caustiques chimiques doit aujourd'hui céder le pas aux autres moyens plus actifs; ils ne gardent leur utilité, à condition de rester dans leurs indications bien limitées, que pour le médecin isolé et dépourvu de moyens chirurgicaux ou physiques (radiothérapie; diathermo-coagulation), traitant des malades ne pouvant pas se déplacer facilement. Mais dans leur emploi on n'oubliera pas qu'ils ne conviennent pas aux épithéliomas cutanés recouvrant immédiatement les cartilages (nez, oreilles), ou un plan osseux, sous peine de risquer de provoquer une nécrose cartilagineuse ou osseuse.

II. — *La cautérisation ignée.*

Elle est connue depuis la plus haute antiquité. Ambroise Paré utilisait le fer rouge.

En 1896, Gaucher, au Congrès international de dermatologie de Londres, a précisé ses indications et ses avantages dans le traitement des épithéliomas cutanés : « Mieux que le bistouri, qui nécessite des délabrements considérables et ouvre les vaisseaux, favorisant la dissémination »; « mieux que les caustiques chimiques (les cautères potentiels d'autrefois), qui produisent une action destructive infidèle et inintelligente », la cautérisation ignée permet une destruction dirigée, aussi limitée et aussi profonde que l'on veut; elle ne provoque pas de réaction inflammatoire; elle donne des cicatrices limitées, assez régulières; elle laisse la possibilité de nouvelles cautérisations si la précédente a été insuffisante ou s'il se produit une récidive.

L. Périn, dans le service de Milian, emploie encore la méthode de Gaucher : Il utilise le thermocautère de Paquelin, laissant de côté le galvanocautère. Après anesthésie locale, il pratique la cautérisation, d'abord en surface, puis en profondeur, jusqu'au tissu sain; il détruit avec un soin particulier le bourrelet périphérique. Il se produit alors une escarre noire, qu'il protège par un pansement sec occlusif;

la croûte tombe d'elle-même au bout de quinze à vingt jours, laissant une cicatrice régulière, blanche ou rosée. Si la destruction est incomplète, il apparaît une zone végétante ou ulcéreuse, que l'on détruit à nouveau; on peut ainsi pratiquer plusieurs cautérisations successives.

Cette méthode présente des avantages de facilité et de rapidité; mais, par suite de son action destructive très superficielle et imprécise, ses indications sont restreintes, et Périn n'a obtenu des résultats que dans les *formes peu étendues, peu infiltrées* et de nature *baso-cellulaire*.

Ses deux statistiques successives indiquent dans ces cas-là :

— en 1925 : 45 guérisons sur 59 cas traités, soit 74,5 p. 100;

— en 1927 : 25 guérisons sur 32 cas traités, soit 78,1 p. 100.

III. — *L'électrolyse négative.*

Elle fut employée pour la première fois par Brocq en 1885.

Elle repose sur le principe suivant : le courant électrique, traversant le corps humain, riche en chlorure de sodium, transporte vers le pôle négatif l'ion Na, qui, en présence de l'eau contenue dans les tissus, donne de la soude caustique et de l'hydrogène naissant qui agissent directement sur les éléments vivants avec lesquels ils sont en contact : il se forme alors autour de l'aiguille un cercle d'un blanc grisâtre, indice d'une escarre.

D'abord utilisée dans l'hypertrichose, puis les chéloïdes, les nævi vasculaires, les verrues, Brocq, en 1896, l'utilisa pour les petits épithéliomas superficiels des téguments.

Peu de dermatologistes utilisèrent cette méthode, préférant les caustiques chimiques, l'ablation chirurgicale, l'électrocautérisation. Elle passa au deuxième plan lorsqu'on eut découvert les effets des rayons de Rœntgen et du radium sur les tissus épithéliomateux.

En 1907, L. Brocq préconise l'électrolyse dans les *petits épithéliomas superficiels* (*Bulletin médical*, 1907, t. XXI, p. 999). Elle permet facilement une destruction localisée et superficielle; elle ne provoque aucune hémorragie; elle donne de très jolies cicatrices si la destruction n'a pas été trop étendue; elle est peu douloureuse. Mais elle demande un temps assez long si la tumeur est un peu importante (dix minutes de courant par centimètre carré de superficie pour la détruire).

Elle est le procédé de choix pour la destruction des petits nævi-carcinomes.

En 1925, Belot précise sa technique dans le *Bulletin de l'Association française d'études pour le cancer* (t. XIV, p. 139). Mais en 1929 (*C. R. Société française d'électrothérapie et de radiologie*, 1929, t. XXXVII, p. 166), bien qu'il considère encore que l'électrolyse soit la *méthode de choix* dans les *nævi-carcinomes bien limités, peu infiltrants*, il préconise dans les cas plus évolués une méthode plus rapide et plus énergique : la *diathermo-coagulation*.

IV. — *La cryothérapie.*

Cette méthode apparut en Amérique; en 1899, White, de New-York, eut l'idée d'utiliser les propriétés destructives de la congélation en application locale. Après les essais de Tremble, de Whitehouse, avec l'air liquide, Mac Fusey (de Chicago) utilisa la neige carbonique, dont il donne les avantages. Prônée, en France, par Sabouraud; améliorée par Bordas, A. et H. Béclère, qui remplacèrent les crayons de neige par les cryocautères, la méthode fut perfectionnée et vulgarisée par Lortat-Jacob dans une série de publications où, depuis 1922, il insiste sur ses avantages.

Le mélange réfrigérant (80° environ) est obtenu en additionnant de l'acétone à de la neige carbonique dans le cryocautère. La pression et la durée de l'application permettent de graduer les effets que l'on peut augmenter encore en

opérant « en pointe noyée », en ajoutant un excès d'acétone qui s'écoule en dehors et sur les parois jusqu'à la pointe où elle favorise la congélation des tissus.

Lortat-Jacob conseille d'agir au-dessous de 15 secondes. s'il n'y a pas d'ulcération, ni de bordure indurée; de 20 à 60 secondes si une ulcération antérieure existe et s'il y a des bords indurés et perlés. Après l'application du cryocautère, on recouvre la plaque congelée d'un tampon d'ouate imbibé de néol pur; la décongélation se fait ainsi sous tampon néolé arrêtant la petite hémorragie qui l'accompagne. Huit jours après, on enlève la croûte de l'application précédente et on pratique une nouvelle application : ainsi, de semaine en semaine, la guérison nécessite plusieurs applications (de 2 à 10).

En 1924, Lortat-Jacob publie une série de résultats : sur 37 cas présentés, 37 guérisons obtenues entre 1 et 10 séances.

En 1926, Mouton-Chopat présente 29 cas soignés par la cryothérapie : 25 cas sont revus, parmi lesquels 21 cicatrisations complètes et 4 récidives (d'où 88 p. 100 de guérison pour les malades revus). Ces deux auteurs n'ont utilisé la cryothérapie qu'uniquement dans les *épithéliomas basocellulaires, ulcérés ou non, mais très peu étendus*. A condition de rester dans ce cadre, la cryothérapie est une méthode simple, non douloureuse, ne s'accompagnant pas d'hémorragie importante (comme dans la thermocautérisation), amenant la guérison en un petit nombre de séances et donnant une belle cicatrice.

V. — *La chirurgie.*

Dans le traitement du cancer, la chirurgie existe depuis des siècles. On la trouve signalée dans le *Traité de médecine* de Celse, médecin célèbre du siècle d'Auguste et disciple d'Hippocrate; au moyen âge, Rogiero, professeur de l'Ecole de Palerme, divise déjà les cancers en opérables et inopérables; au XIIIe siècle, H. de Mondeville, professeur à Montpellier, recommande de ne laisser subsister aucune trace de tissu malade.

En 1805, M. Lassus, professeur à l'Ecole de médecine de Paris, dans son livre de *Pathologie chirurgicale*, déclare au sujet du traitement de certains cancers de la peau : « *Le remède efficace est d'en faire promptement l'excision et de cautériser ensuite profondément la plaie avec un fer rouge.* »

Il faut les découvertes de Pasteur, l'apparition de l'asepsie et de l'antisepsie pour que soient faits de grands progrès chirurgicaux.

Puis la découverte et l'utilisation des rayons X et du radium portent un coup sérieux à la chirurgie. Mais après des échecs de la radiothérapie (pour la plupart dus à de mauvaises techniques), des réactions se font vers la chirurgie, qui est défendue par J.-G. Rousseau (Thèse Paris, 1926); L. Bérard et J. Creyssel, dans l'article : « Traitement des grands épithéliomas cutanés de la face après échec des méthodes radiothérapiques » (*Paris médical*, 15 mars 1930); New et Favens, en Amérique (« Epithelioma of the face », *The Journal of the American medical association*, 5 septembre 1931).

***

Voyons donc ce qu'est la méthode chirurgicale et quels sont ses résultats.

La chirurgie des cancers cutanés doit être dominée par le fait que la guérison complète est due à l'ablation totale de tous les éléments néoplasiques : or, les limites du cancer n'étant pas nettes et dépassant toujours celles qu'on peut lui assigner cliniquement, *l'excision doit dépasser largement les régions atteintes; elle doit en outre enlever en bloc tous les tissus malades pour éviter la dissémination des cellules néoplasiques.*

L'instrumentation chirurgicale ne présente rien de particulier : certains auteurs préconisent le bistouri électrique, qui permet au chirurgien de couper sans effort et de dessiner par suite facilement l'incision qu'il désire; de réaliser « une asepsie cellulaire » parfaite, évitant dans une certaine me-

sure l'essaimage; de transformer rapidement le bistouri électrique en une électrode de diathermo-coagulation par un simple réglage.

Technique.

L'anesthésie est nécessaire. L'*anesthésie locale* est suffisante pour les épithéliomas de petite ou de moyenne étendue; pour les épithéliomas plus étendus ou si la tumeur présente une malignité spéciale, il est préférable de faire une *anesthésie régionale* ou *générale*.

On pratique alors l'excision de l'épithélioma, qui doit être large, et peut aller jusqu'aux curetages et évidements osseux.

La réparation tégumentaire se fait :

— soit en rapprochant les lèvres de la plaie chirurgicale, après décollement des plans sous-jacents si cela est nécessaire; c'est le procédé d'autoplastie par glissement;

— soit par les procédés d'autoplastie à l'indienne ou à l'italienne;

— soit par des greffes libres.

C'est là la *chirurgie curative* : elle s'étend au traitement *des adénopathies néoplasiques* par les évidements ganglionnaires, que certains auteurs conseillent de pratiquer même s'il n'y a pas d'adénopathie clinique dans tous les cas d'épithéliomas spino-cellulaires. Il faut réaliser alors les *évidements sous-maxillaires* et *carotidiens*, dont la technique a été bien décrite par J.-L. Roux-Berger et A. Tailhefer dans un article de la *Presse médicale* de l'année 1933 (p. 482).

Avantages et inconvénients.

La chirurgie est une méthode rapide :

— rapidité de l'intervention;

— rapidité des suites opératoires : la cicatrisation étant obtenue, pour l'épithélioma d'étendue moyenne, pour lequel

on peut faire la réparation tégumentaire par l'autoplastie par glissement en six à douze jours environ.

Mais son action est limitée à la tranche de section, ce qui explique les récidives si l'excision des tissus néoplasiques est insuffisante.

Elle donne une cicatrice de plaie opératoire moins esthétique que celles de la diathermo-coagulation ou de la radiothérapie.

Indications.

Elle est indiquée dans les *tumeurs de petite dimension;* dans le traitement des *récidives opérables postradiothérapiques*. L. Bérard et J. Creyssel montrent que dans les grands épithéliomas de la face, après échec de la radiothérapie, on peut encore, par une exérèse chirurgicale large, aidée d'une nouvelle application radiothérapique (radium de préférence). obtenir des survies et des guérisons cliniques prolongées. Ils donnent à l'appui 21 observations, sur lesquelles 12 malades traités sont guéris depuis au moins dix-huit mois.

La chirurgie est le traitement de choix des adénopathies cancéreuses : elle permet, sous anesthésie loco-régionale, sans aucun choc opératoire pour le malade, des évidements complets sous-maxillaires et carotidiens.

A côté de cette chirurgie curative, le bistouri peut encore rendre des services dans *le traitement palliatif, surtout de propreté*, des épithéliomas étendus, et au-dessus de toute thérapeutique radicale; il sert aussi dans la *chirurgie d'urgence*, que nécessitent parfois les *hémorragies par ulcération néoplasique*.

VI. — *La diathermo-coagulation.*

La diathermo-coagulation est le phénomène de coagulation des albumines tissulaires qui se produit au voisinage de l'une des électrodes de diathermie réduite au minimum de dimen-

sion. C'est une application d'intensité des courants de haute fréquence. En 1898, d'Arsonval découvre les courants de haute fréquence et constate le développement de chaleur qu'ils produisent dans l'organisme : c'est la *diathermie*. En diminuant la surface d'application de l'une des électrodes, il condense toute l'intensité du courant en une région de contact très limitée, au niveau de laquelle la chaleur qui prend naissance produit le phénomène de diathermo-coagulation. En 1900, au Congrès d'électro-biologie de Paris, Rivière indique que « Les courants de haute fréquence semblent guérir les petits épithéliomas de la face...; ils produisent une action thermo-électrique qui a pour effet d'éliminer les tissus néoplasiques, de détruire les micro-organismes et leurs toxines. »

En 1904, au Congrès de l'Association française pour l'avancement des Sciences, tenu à Grenoble, H. Bordier « fait connaître une méthode très élégante et très efficace qu'il a imaginée pour le traitement des épithéliomas de la peau ». « C'est par l'emploi des courants de haute fréquence, appliqués au moyen d'un excitateur spécial, qu'il a pu guérir plusieurs cas de cancers cutanés. » (*Archives d'électricité médicale*, 1904, p. 589.)

En 1909, au Congrès international de Budapest, Doyen présente l'ensemble de ses recherches, remontant à 1907, sur les courants de haute fréquence : la voltaïsation bipolaire, par l'électrode maintenue à une petite distance du malade : il se produit une carbonisation superficielle; l'électro-coagulation : l'électrode est au contact du malade, la coagulation se produit sans carbonisation, la chaleur atteignant 65 à 70 degrés à la limite de la zone coagulée. Dès lors plusieurs électrothérapeutes et spécialistes continuent à étudier l'électro-coagulation (Bergonié, Réchou, Bordier).

Après un temps d'arrêt, pendant la guerre, qui vit l'apparition de la lampe triode capable de donner des oscillations entretenues, de très nombreuses publications sont venues montrer les indications, les avantages et les résultats de la

diathermo-coagulation. Parmi celles-ci, citons : les travaux des Anglo-Saxons (Whight, Steward, Milligan); ceux de Bordier à Lyon; ceux de Stefani à Nice; ceux de Réchou, Jeanneney et Mathey-Cornat à Bordeaux; enfin, en 1935, les dernières publications de Ducourtioux.

Appareillage.

On a utilisé d'abord *les appareils à éclateurs* donnant des ondes amorties; puis, après la guerre, on se servit des *appareils à lampe* donnant des ondes entretenues. En réalité, le pouvoir coagulant des appareils à éclateur est bien plus marqué que celui des appareils à lampe; ces derniers donnent plutôt des effets de section. Cependant, la chirurgie des cancers cutanés nécessite souvent la section, pour des tumeurs végétantes par exemple; il sera donc préférable d'avoir soit un appareil mixte (à lampe et à éclateur) qui est monté de façon à donner simultanément des ondes entretenues et des ondes amorties alliant ainsi les effets de section et de coagulation; ou mieux un appareil à éclateurs pouvant être réglé de façon à donner soit des ondes semi-entretenues (section), soit des ondes amorties (coagulation).

Instrumentation.

Elle varie peu suivant les auteurs; qu'elle soit de Bordier, de Doyen ou de Stéfani, nous trouvons des éléments comparables : *une électrode indifférente* (froide) de large surface; *des électrodes actives* (chauffantes) de formes variables : électrodes sphériques, olivaires; en forme de couteau, d'aiguille; en anse.

Technique.

On utilise en général la *méthode unipolaire* qui emploie deux électrodes d'inégale section, seule la plus petite étant active; la méthode bipolaire utilise deux électrodes fines, produisant toutes les deux des phénomènes de coagulation.

L'effet recherché devant être destructeur, il faut agir par action directe et ne pas faire d'étincelage; pour cela, si la lésion est superficielle, il faut appuyer fortement l'électrode active à sa surface; si elle est profonde, il faut recourir à la thermo-pénétration, en faisant pénétrer l'aiguille dans la tumeur. C'est là *la coagulation en masse*. Ducourtioux préconise « *la destruction plan par plan* », c'est-à-dire à mesure qu'on avance de détacher à la curette les parties qui viennent d'être coagulées. « Elle facilite les interventions dans les régions les plus dangereuses, au bord libre des paupières par exemple; elle permet à l'opérateur de s'assurer avec certitude qu'une tumeur volumineuse et adhérente a bien été intégralement détruite, les zones qui, après coagulation, restent friables et hémorragiques doivent être tenues pour suspectes : il faut les coaguler à nouveau. On répétera cette manœuvre jusqu'à ce qu'on ait trouvé partout le plan résistant des tissus sains qu'on coagulera légèrement. Enfin, elle simplifie l'évolution des plaies, l'escarre étant presque supprimée, par suite de l'ablation à la curette des tissus qui devaient la former. »

H. Seemen montre l'intérêt de l'association diathermo-coagulation et radiothérapie. Le nivellement du champ à irradier, l'ablation des masses tumorales par la diathermo-coagulation, facilitent la mise en place d'un appareil moulé.

Fautes de technique. — Les effets de coagulation dépendant de la résistance des tissus, de l'intensité du courant et du temps de passage du courant, sont connus par les seules constatations immédiates du résultat obtenu à chaque instant au cours de l'intervention. Aussi cette méthode nécessite-t-elle une grande prudence et une longue expérience; sinon, ou bien les limites nécessaires sont dépassées, donnant des escarres très longues à cicatriser, ou bien la destruction est insuffisante, et toutes les cellules néoplasiques ne sont pas détruites. C'est ce qui se produit en particulier si on fait de *l'étincelage*. Nous avons réalisé l'expérience sui-

vante sur la peau saine d'un bras venant d'être coupé pour un phlegmon de l'avant-bras. Nous avons utilisé l'appareil à éclateur de Gaiffe et Gallot et l'électrode à boule de Bordier (d'un diamètre de 5 mm.).

L'appareil étant réglé pour la diathermo-coagulation, on applique l'électrode active en appuyant fortement et pendant 10 secondes : aucune étincelle ne jaillit; la peau se plisse et donne une couronne blanc grisâtre autour de l'électrode; celle-ci, retirée,

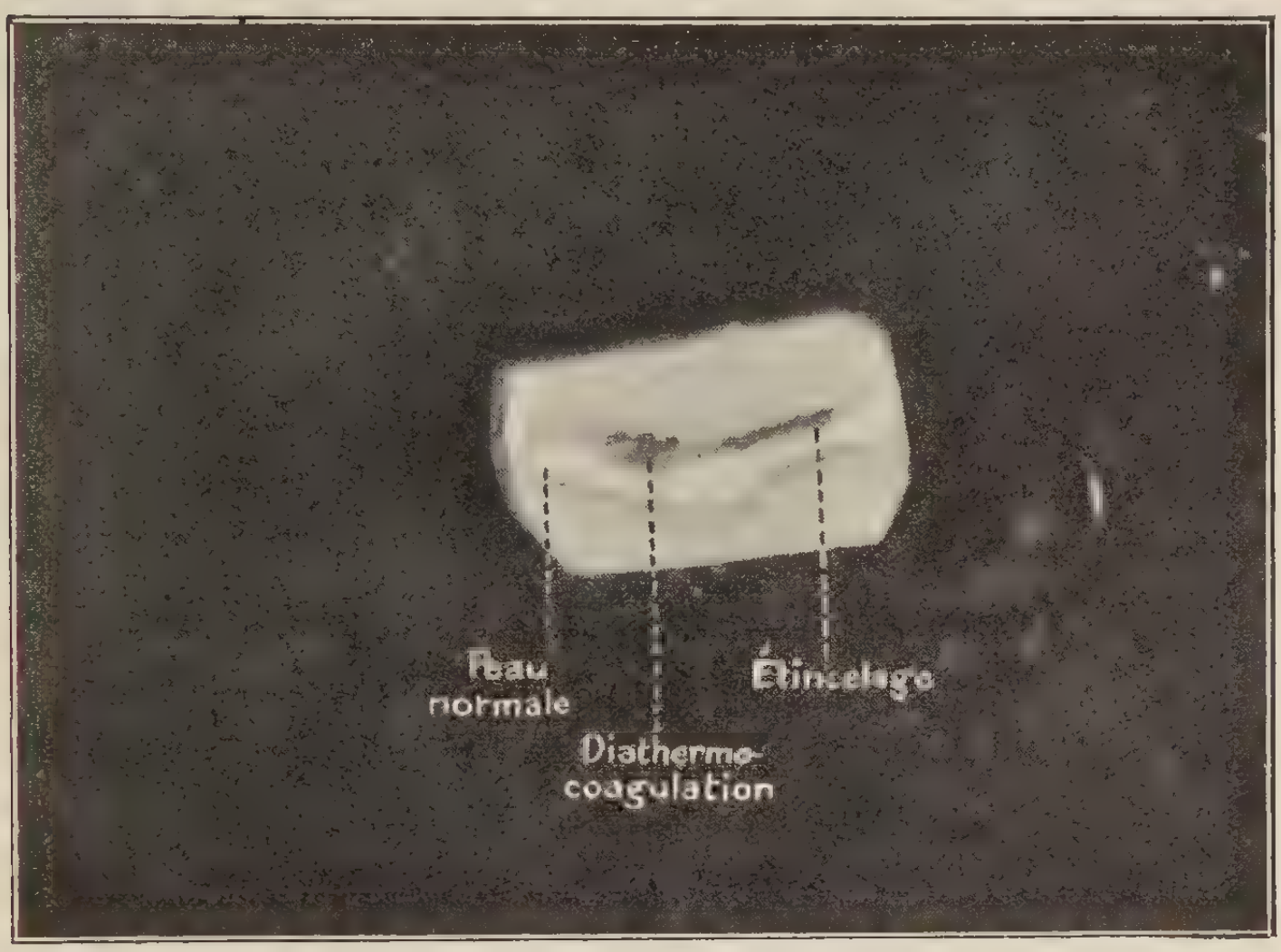

Fig. 2. — Coupe d'une inclusion d'un fragment de peau sur lequel on a pratiqué une diathermo-coagulation et un étincelage.

laisse une dépression blanchâtre en cupule. (L'intensité atteinte par le courant est de 5 mA.). A côté de cette première lésion, nous posons, mais sans l'appuyer, la même électrode : de nombreuses étincelles crépitent; une croûte brunâtre se forme (l'intensité du courant ne monte qu'à 2 mA.).

Dans le premier cas, nous avons fait une diathermo-coagulation, dans le second de l'étincelage.

A la coupe, nous constatons macroscopiquement une différence très nette des deux lésions obtenues : la région de la diathermo-

coagulation est marquée par un petit rectangle blanchâtre s'étendant en profondeur sur 2 à 3 millimètres; la zone étincelée n'est indiquée, au contraire, qu'en superficie par un trait brunâtre. Après fixation et inclusion, nous avons l'aspect indiqué par la photographie (figure 2, grandeur naturelle).

L'examen microscopique des coupes colorées au May Giemsa est plus instructif :

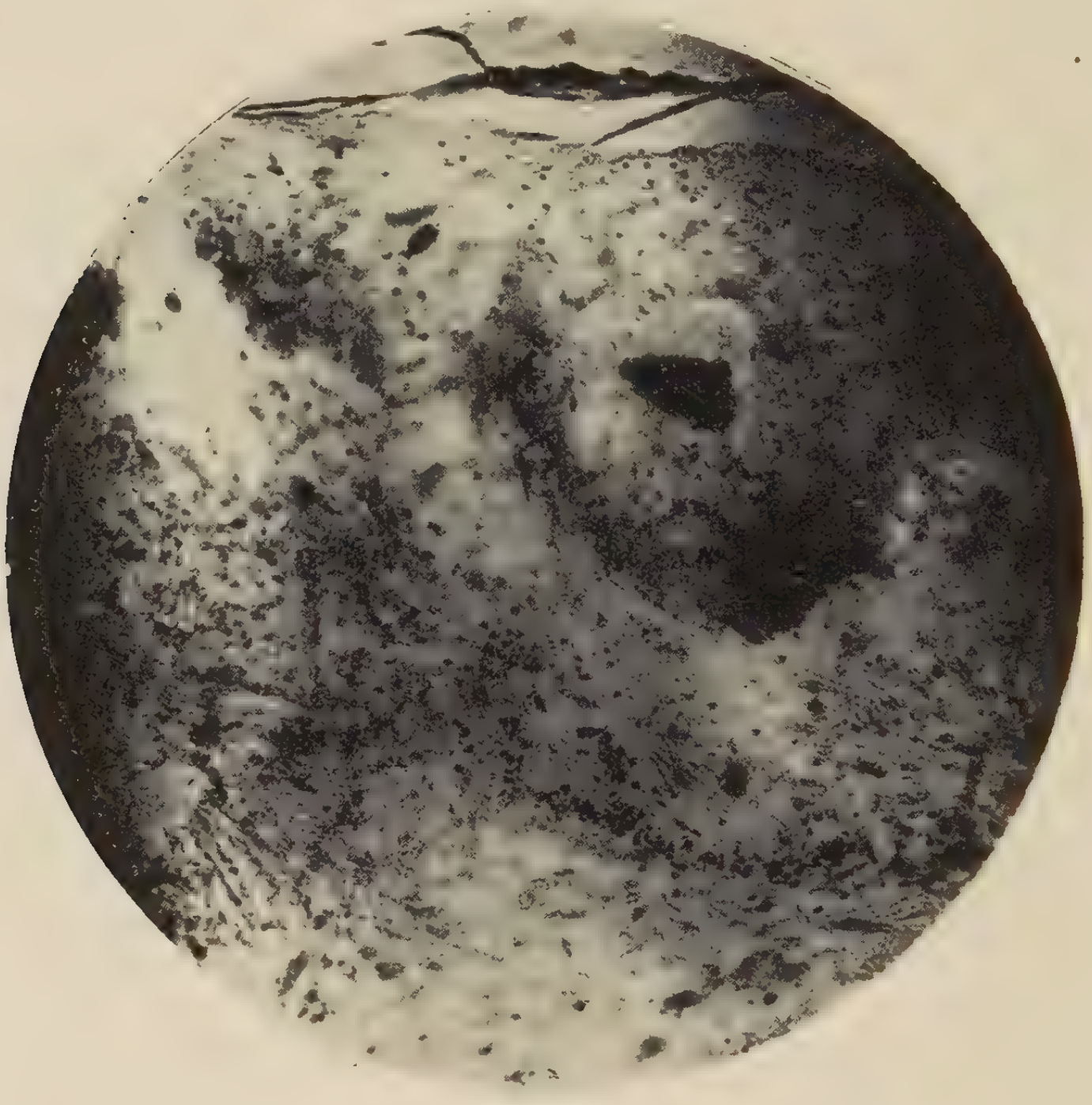

Fig. 3. — Coupe de peau normale.

En les parcourant de gauche à droite, nous trouvons successivement :

1° La peau normale avec l'épithélium, desquamant en surface, et le derme, contenant dans sa partie profonde des vaisseaux et des glandes sudoripares (fig. 3).

2° La zone coagulée : on n'y reconnaît plus la peau; l'épithélium est détruit; le derme est coagulé (véritable nécrose de coagulation) :



Fig. 4. — Coupe de peau ayant subi la diathermo-coagulation.



Fig. 5. — Coupe de peau ayant subi l'étincelage.

les espaces interconjonctifs ont disparu; de place en place, quelques vestiges cellulaires indiqués par la seule présence de noyaux, prenant mal le colorant et tout ratatinés. La partie superficielle du tissu cellulaire sous-cutané est atteinte et les glandes sudoripares bien moins colorées sont elles-mêmes nécrosées.

3° La zone d'étincelage présente des lésions bien moins importantes tant au point de vue étendue qu'au point de vue degré de destruction. L'épiderme disloqué présente encore quelques cellules dans les parties profondes; le derme montre une certaine condensation, mais les travées cellulaires persistent, avec dans la partie profonde des glandes sudoripares et des vaisseaux (fig. 5).

En conclusion, nous voyons que la destruction est bien moins intense au double point de vue qualité et quantité dans l'étincelage que dans la diathermo-coagulation.

L'observation d'une malade suivie au cours de l'année corrobore l'expérimentation :

B... (Lucie), métayère, 63 ans.

Juillet 1936 : Epithélioma végétant, en forme de corne, du bout du nez. Récidive d'une lésion néoplasique dont le début remonte à dix ans environ et qui a été traitée à trois reprises éloignées par le thermocautère. En juillet 1936, exérèse au bistouri électrique et diathermo-coagulation de la base. Deux semaines après l'intervention, récidive par un petit nodule ulcéré au niveau de la partie supérieure de la cicatrice qui ne peut être expliquée que par la destruction insuffisante du pourtour de la lésion. On adresse alors la malade à la Fondation Bergonié où on pratique un traitement radiothérapique.

Résultats de la diathermo-coagulation.

De nombreuses statistiques montrent les beaux résultats de la diathermo-coagulation partout utilisée :

En 1925, Stéfani, au Congrès français de chirurgie, dans un rapport au sujet du traitement des cancers externes et accessibles, indique comme résultats dans les épithéliomas cutanés de la face et du crâne :

a) Pour les épithéliomas superficiels, n'intéressant que la peau et pas trop étendus (« Les bons cas ») : guérison de règle;

b) Pour les épithéliomas adhérents au squelette (os ou cartilage) : guérison obtenue dans tous les cas traités;

c) Enfin, pour ceux qui, destructifs, ont envahi et ulcéré largement en profondeur (épithéliomas térébrants) : quelques succès magnifiques.

En 1927, Réchou, Jeanneney et Mathey-Cornat, à l'occasion d'un article sur le traitement des épithéliomas cutanés et cutanéo-muqueux, donnent les résultats suivants (*Gaz. des Sc. méd. de Bordeaux*, 1927, t. XLVIII, p. 84) :

a) *Pour les épithéliomas cutanés superficiels, limités, de petites et de moyennes dimensions, ne s'accompagnant pas d'adénopathie : quels que soient leur aspect clinique, leur localisation cutanée, leur nature histologique : guérison dans* 100 *p.* 100 *des cas;*

b) *Pour les épithéliomas cutanés, plus évolués, mais n'intéressant pas le squelette, qu'ils soient baso ou spino-cellulaires :* 50 *p.* 100 *de cicatrisation;*

c) *Les épithéliomas envahissant le massif facial sont guéris dans* 50 *p.* 100 *des cas;*

d) *Ceux qui ont déjà subi un traitement antérieur, quel qu'il soit, ne guérissent que dans* 33 *p.* 100 *des cas;*

e) *Enfin, un cas de nævo-carcinome cicatrisé depuis huit mois.*

En 1932, Novel et Ponthus, dans un travail du Centre anticancéreux de Lyon, donnent des résultats d'au moins un an. Ils suivent les principes préconisés par Regaud et comptent parmi les échecs : les malades décédés à la suite de la marche extensive de leur lésion; ceux qui meurent dans l'année qui suit la diathermo-coagulation; ceux qui, malgré une cicatrisation locale, présentent une récidive ganglionnaire, ou une métastase éloignée; ceux qui sont perdus de vue.

Suivant les deux types d'indication du Professeur Réchou, ils donnent :

a) Epithéliomas offrant une indication relative, 63,63 p. 100 de guérisons.
b) Epithéliomas offrant une indication majeure, 28,56 p. 100 de guérisons.

(Nous verrons plus loin ce qu'il faut entendre par indication relative et indication majeure.)

Avantages de la diathermo-coagulation.

a) Ses avantages sont opératoires :

— par *la rapidité;*
— par *l'absence d'hémorragie et généralisation par suite du blocage des vaisseaux;*
— par *l'exactitude* avec laquelle on peut diriger son action en la suivant pas à pas;
— par *l'absence de phénomènes d'irritation et d'excitation pour les cellules non détruites.*
— par *l'absence de choc opératoire* (jamais on n'a constaté d'accident après les séances de diathermie).

b) Ils sont postopératoires :

— par la *cicatrisation assez rapide* se faisant en une à quatre semaines suivant l'escarre produite;
— par la *cicatrice rosée, non rétractile*, invisible pour les petites lésions;
— par la *possibilité de retoucher autant de fois qu'il est nécessaire les récidives*, car elle ne provoque aucun phénomène d'immunisation.

Le seul inconvénient de la méthode est la *douleur.*

L'anesthésie y remédie facilement; pour les petites lésions, on utilisera l'anesthésie locale : déconseillée par Ravaut, qui

redoute la mobilisation d'éléments pathologiques, elle ne présente aucun danger si l'injection est poussée en dehors des tissus néoplasiques. Lorsque l'épithélioma est plus étendu, il est préférable de faire une anesthésie régionale ou même générale. (Le chlorure d'éthyle, qui donne de bons résultats chez les personnes jeunes et résistantes, est moins recommandable chez les personnes âgées et chez les éthyliques.)

Les indications de la diathermo-coagulation.

La diathermo-coagulation est donc une thérapeutique locale très intéressante, qui peut être préconisée dans toutes les diverses formes d'épithéliomas cutanés :

— *Petits épithéliomas superficiels* pour lesquels les autres moyens de traitement (radiothérapie, chirurgie) peuvent donner des résultats comparables; ce sont les « *indications relatives* » du Professeur Réchou.

Beaucoup plus intéressantes sont les « *indications majeures* », dans lesquelles nous placerons :

a) *Les échecs des autres traitements :* en particulier, les cas de radiothérapie ratés (Berven et Beau, dans leurs statistiques de l'Institut du radium de l'Université de Paris, ont montré combien il est difficile de reprendre par les rayons X ou le radium un cancer de la peau qui a récidivé après un traitement par les radiations : c'est le phénomène de la radio-immunisation.)

b) *Les épithéliomas très envahissants de la face*, intéressant le squelette sous-jacent : à cause des phénomènes parfois si graves de radio-nécrose.

c) *Les nævo-carcinomes :* affection extrêmement grave, ils nécessitent une thérapeutique précoce et active : à côté de l'électrolyse, seule la diathermo-coagulation a donné de bons résultats; mais alors que la première méthode ne peut guérir que de petites lésions (car pour la destruction d'une tumeur

étendue et profonde, elle nécessite un temps trop long), la diathermo-coagulation peut s'attaquer à toutes les formes et les détruire localement. Elle est plus rapide : une seule séance suffit; elle est plus énergique : ses effets se faisant sentir au-delà de l'électrode active; elle empêche enfin toute dissémination en bloquant immédiatement tous les tissus.

En 1927, à la séance du 10 février de la Société française de dermatologie et de syphiligraphie, Ravaut et Ferrand ont publié pour 30 cas de nævo-carcinomes les résultats suivants :

22 guérisons de six à trente-six mois (parmi lesquelles 6 cas de douze à vingt-quatre mois);
5 cas insuffisamment suivis;
3 cas morts dans la suite : 1 suicide au cours du traitement; 2 morts peu après l'opération : l'un de cachexie, l'autre d'hémorragie intestinale (vraisemblablement par généralisation déjà faite au moment du traitement).

En 1929, dans le *Bulletin officiel de la Société française d'électrothérapie et de radiologie* (23 avril 1929), J. Belot et ses collaborateurs présentent 18 cas :

17 guérisons locales de six à vingt-quatre mois;
1 échec complet.

d) *Cancers consécutifs aux radiodermites*, soit professionnelles (c'est le cas le plus fréquent), soit thérapeutiques.

« On ne devrait plus mourir, dit Bordier, du cancer des radiologistes. » Le traitement sûr est la diathermo-coagulation précoce : sur 25 cas traités, 25 guérisons, sans aucune récidive (*Paris médical*, 4 février 1933).

La diathermo-coagulation est donc une arme très efficace contre les épithéliomas cutanés; elle peut être employée dans tous les cas; bien maniée, avec habileté et expérience, elle donne une guérison certaine dans les épithéliomas petits ou moyens, et elle amène une amélioration, sinon une guérison

dans les tumeurs plus étendues en surface ou en profondeur (envahissement du squelette sous-jacent).

Le Professeur Petges, depuis quelques années, emploie dans les épithéliomas superficiels à peu près exclusivement la diathermo-coagulation avec des résultats parfaits portant sur un nombre considérable de malades traités à la clinique dermatologique de Bordeaux ou en ville.

VII. — *La radiothérapie.*

Les *rayons X* furent découverts en 1895 par Roentgen, tandis que la *radio-activité* était mise en évidence par Becquerel, en 1896, au cours de ses recherches sur la fluorescence des sels d'uranium; deux ans plus tard, M. et Mme Curie découvraient d'autres substances beaucoup plus radio-actives, telles que le thorium, le polonium et le radium.

C'est en 1897 que Schiff et Freund, de Vienne, utilisèrent les premiers les rayons X dans le traitement des épithéliomas cutanés. Peu de temps après, Danlos, en France, se servait du radium comme agent thérapeutique contre le cancer. En 1900, Stenbeck, de Stockholm, publie le premier cas de cancer cutané guéri par les rayons X.

A partir de 1903 de nombreuses publications autrichiennes, anglaises, françaises, signalent les effets plus ou moins heureux des rayons X et des radiations du radium.

Les rayonnements utilisés, qu'ils sortent de l'ampoule de Coolidge, ou qu'ils émanent du radium et des autres corps radio-actifs (rayons γ de même nature que les rayons X), présentent les mêmes propriétés biologiques.

Ils possèdent une action directe sur les cellules, allant de la destruction complète, si la dose est brutale, à la simple diminution passagère de l'activité physiologique pour une dose très faible. Les différents tissus ne présentent pas les mêmes sensibilités. Dès 1908, Bergonié et Tribondeau énonçaient la loi générale suivante : « Un tissu est d'autant plus radiosensible que l'activité des cellules le constituant est

plus grande, que le devenir caryocinétique de ces cellules est plus long, que leur morphologie et leurs fonctions sont moins définitivement fixées. »

Les cellules cancéreuses sont particulièrement vulnérables, la cancérisation accroissant la radiosensibilité des tissus; cependant elles présentent des inégalités de radiosensibilité, inégalités d'ordre biologique :

— suivant le stade variable de différenciation auquel elles sont fixées (alors que les épithéliomas cutanés baso-cellulaires sont très radiosensibles, les épithéliomas spino-cellulaires le sont un peu moins);

— suivant la période de la vie de la cellule : la division cellulaire étant un moment de fragilité extrême;

— suivant l'existence ou non d'une infection concomitante locale : un cancer infecté est moins sensible aux rayons;

— suivant le traitement ou non par les radiations : c'est le phénomène de *la radio-vaccination* (ou radio-immunisation). Il fut signalé pour la première fois par Regaud : « La radiosensibilité des tumeurs décroît avec les doses successives et espacées des rayons. » Par suite, « pour guérir un cancer par les radiations, il faut réussir dès le premier traitement ».

C'est sur ces bases biologiques qu'est basée la destruction élective de toutes les cellules cancéreuses par les radiations. Ces radiations peuvent être, soit les rayons X, soit les rayons γ du radium.

A. — **La Rœntgenthérapie.**

Elle utilise les rayons X; tout au début, lorsque, par suite des ampoules à débit incessamment variable, il était impossible de mesurer ce qui était émis, on répétait des séances de quelques minutes jusqu'à l'apparition d'une réaction cutanée. Puis, avec les possibilités d'apprécier la quantité de rayons reçus, les radiothérapeutes se divisèrent en 2 partis :

— les uns partisans *des petites doses espacées;*

— les autres partisans de *la dose massive*, qu'elle soit donnée en quelques heures consécutives ou distribuée en plusieurs jours.

Dès 1905, J. Belot condamne le traitement fractionné, dispensé dans un temps long et de faible intensité moyenne. « Il faut faire absorber en une seule séance la quantité nécessaire à la guérison, si elle est compatible avec l'intégrité relative du tégument cutané ou muqueux »; « si cette quantité est trop élevée, il faut faire absorber à chaque séance la plus grande quantité compatible avec l'intégrité relative du tégument cutané ou muqueux » (*Archives d'électricité médicale*, 1905, t. XIII, p. 403).

En 1922, C. Regaud insiste sur « l'erreur du fractionnement, de l'espacement et de la répétition exagérés des doses dans la radiothérapie des cancers ». Il base ses opinions sur la vaccination des néoplasmes par la répétition prolongée d'irradiations non cancéricides d'une part, et la sensibilisation progressive des tissus généraux normaux, d'autre part; ces deux effets s'ajoutent pour donner de mauvais résultats (*Paris médical*, févr. 1932).

En 1929, au Congrès international monographique du cancer de la peau, à Barcelone, W. Dubreuilh confirme par une expérience de dix années ce qu'il avait écrit en 1920 : « Il y a un très grand avantage à ne faire qu'une seule séance, assez forte pour détruire d'un seul coup toutes les cellules cancéreuses. La méthode des petites doses est néfaste : elle a le gros danger d'immuniser le cancer et de le rendre radiorésistant. »

Il est donc admis aujourd'hui qu'on ne doit plus utiliser la méthode des petites doses répétées et la plupart des cas radiothérapiques « ratés » rentrent dans cette catégorie.

Avec les progrès réalisés, le champ des radiations utilisables s'est accru dans les deux sens des petites et des grandes longueurs d'ondes. W. Dubreuilh emploie les grandes

longueurs d'ondes, les rayons non filtrés et peu pénétrants; les rayons très filtrés tendant à épargner la surface malade pour atteindre les organes profonds sains, exposant à la radio-nécrose.

J. Laborde utilise des longueurs d'ondes moyennes, à feu nu, c'est-à-dire sans filtration.

Pour les épithéliomas très étendus, l'Institut du radium à Paris utilise des rayons à très petites longueurs d'ondes, très pénétrants.

L'application de la rœntgenthérapie nécessite donc une bonne technique dont l'acquisition demande des connaissances profondes et une longue expérience. Le principe de Regaud n'est que malheureusement encore trop souvent vérifié : « *Une tumeur maligne doit être détruite du premier coup; blessée seulement, elle reprend le dessus, se fait plus maligne. Une cure radiothérapique manquée est aussi funeste qu'une exérèse incomplète.* »

L'APPAREILLAGE RŒNTGENTHÉRAPIQUE.

Il est coûteux. Il comprend l'ampoule à rayons X et le générateur de haute tension.

On utilise deux sortes d'ampoules : les ampoules à afflux cathodique, dans lesquelles l'émission cathodique est commandée par le bombardement de la cathode par les molécules gazeuses qui restent dans le tube. Ces ampoules nécessitent une surveillance constante, le degré de vide dans le tube variant pendant le fonctionnement. Elles sont de moins en moins employées.

Les ampoules à cathode thermoionique, ou tubes de Coolidge : la cathode est constituée par un filament de tungstène porté au rouge par une batterie de piles. L'intensité du rayonnement est en rapport avec le chauffage du filament.

La haute tension nécessaire au fonctionnement des lampes est en général la haute tension alternative fournie par

un transformateur alimenté par le courant du secteur. On peut utiliser la tension moyenne des grandes bobines de Ruhmkorff.

Depuis peu d'années, on réalise des appareils à tension très élevée et constante donnant 200 à 300.000 volts; ce sont les appareils à tension constante.

B. — La curiethérapie.

Elle utilise le rayonnement émis par les corps radio-actifs qui, présentant l'avantage d'être toujours le même en qualité et en quantité, peut permettre une administration très précise.

On emploie surtout le radium et le radon (qui est l'émanation du radium). Le rayonnement produit par ces corps est constitué de trois groupes de radiations : α, β, γ; seul *le rayonnement* γ intéresse la curiethérapie : sa longueur d'onde inférieure à celle des rayons X possède un pouvoir de pénétration considérable. Il comprend des rayons γ mous et des rayons γ durs : les premiers étant, en pratique, arrêtés par une épaisseur de 2 millimètres de platine, le rayonnement obtenu est presque rigoureusement homogène : « C'est en raison de cette pénétration considérable et de cette homogénéité des radiations, dont on n'entrevoit la réalisation avec les appareils à rayons X que dans un avenir très lointain, que la curiethérapie, notamment par foyers extérieurs, se substituera de plus en plus à la rœntgenthérapie », déclare le Professeur Réchou (Congrès de l'Association française pour l'avènement des sciences, Lyon, 24-31 juill. 1936).

Les différentes méthodes curiethérapiques.

Elles sont classées suivant les rapports du radium et de la tumeur :

1° *La curiethérapie interstitielle.* — Elle porte le radium au sein des tissus néoplasiques :

C'est le premier procédé de curiethérapie utilisé par Domi-

nici (IXe Congrès français de médecine, Paris, 1907, p. 429). Joly et Stevenson, en 1914, appliquèrent cette méthode, qui fut perfectionnée par Regaud en 1920 (*Paris médical*, févr. 1920).

2° *La curiethérapie de contact* (juxta-cutanée). — Elle emploie comme foyers radioactifs des tubes de Dominici perfectionnés par Regaud, appliqués à la surface de substances plastiques variées, qui sont moulées sur la lésion. C'est le procédé le plus employé : l'administration de la dose nécessaire peut se faire, soit par application continue, soit par application discontinue, à raison d'un certain nombre d'heures quotidiennes. Le test biologique d'efficacité étant la radio-épidermite de Regaud et Nogier.

3° *La télécuriethérapie*. — C'est la curiethérapie à distance (la distance radium peau excédant 8 cm.). Elle nécessite une quantité importante de radium.

C. — Avantages de la radiothérapie.

(Rœntgen et curiethérapie.)

Ils sont importants :

1° *Les radiations présentent un pouvoir sélectif vis-à-vis des cellules néoplasiques;*

2° *Les radiations peuvent être utilisées dans toutes les formes anatomiques, histologiques*, sans aucune crainte d'aggravation si elles sont bien maniées; une seule contre-indication : c'est le nævo-carcinome;

3° *Elles sont absolument indolentes;*

4° *Elles donnent un minimum de cicatrice.*

D. — Inconvénients de la radiothérapie.

A côté de ces beaux avantages, il existe des inconvénients qu'une bonne technique peut en général éviter; ce sont :

1° *La lenteur relative de la cicatrisation.* — La radiostérilisation ne pouvant être obtenue avec certitude que par une radioépidermite donne une lésion ulcéreuse qui se cicatrise d'autant plus lentement que le champ irradié est plus grand et que l'état du derme sous-jacent a été moins respecté. Pour un épithélioma d'étendue moyenne (pièce de 2 francs), la cicatrisation demande environ 1 mois 1/2.

2° *La difficulté de reprendre par les radiations les cas « ratés » de la radiothérapie*, par insuffisance du traitement ou par une faute de technique.

3° Signalons les *accidents métastatiques :* mais s'il semble que les adénopathies se développent parfois après le traitement de la lésion locale par la radiothérapie, cela n'est pas le fait de cette thérapeutique particulière; et les statistiques montrent que les métastases ne sont pas plus fréquentes dans les cancers traités par les rayons que dans ceux traités indifféremment.

4° *Les radionécroses :*

— soit les radionécroses des tissus mous, qui prolongent la durée de cicatrisation;
— soit les ostéo ou les chondro-radionécroses.

En général, elles apparaissent tardivement, et elles surviennent brusquement; elles sont tenaces et graves par la suppuration qui s'installe et nécessite des soins journaliers.

Nous avons vu, au cours de nos consultations à la Fondation Bergonié, une malade présentant une radionécrose du maxillaire supérieur droit dont l'observation est instructive :

P... (Marie), 66 ans, vient à la consultation du Professeur Bergonié en mars 1924 pour un petit épithélioma superficiel de la joue droite; on applique alors un traitement radiothérapique : 1 séance de 30 minutes, suivant les données : distance des éclateurs, 15 cm. (correspondant à une tension de 110 à 120 kV.); filtration, 20 mm. Al.

Avril 1924 : La cicatrisation est achevée.

Juin 1924 : la guérison persiste.

Juillet 1926 : la malade revient pour une petite nodosité de la même joue, apparue depuis trois mois : on pratique à nouveau un

Fig. 6. — Ostéoradionécrose tardive du maxillaire supérieur droit.

traitement radiothérapique : 3 séances de 25 minutes à jour passé suivant le protocole : tension constante, 200 kV.; filtration, 30 mm. Al.; intensité, 3 mA.; distance, 28 cm.

Août 1926: La réaction radiothérapique est assez intense : érythème et œdème de la joue s'accompagnant d'une radioépidermite de la langue et du voile du palais, du côté droit.

Novembre 1926 : La guérison clinique est complète.

Mars 1927 : La guérison persiste; mais, en janvier 1928, la malade vient consulter pour de l'œdème de la joue droite et des douleurs du même côté, à type de névralgie dentaire : on pense à une radiodermite tardive.

Septembre 1929 : La guérison clinique persiste, la cicatrice, de la taille d'une pièce de 50 centimes, rosée, lisse, est cependant légèrement adhérente au plan osseux sous-jacent.

Novembre 1936 : La malade revient à la consultation avec une énorme ostéo-radionécrose du maxillaire supérieur droit ayant provoqué l'élimination d'un séquestre osseux de la dimension d'une amande verte, laissant une large brèche au fond de laquelle apparaît la base de la langue (fig. 6).

Donc, ostéoradionécrose tardive, survenant dix ans après le traitement radiothérapique.

Ces accidents indiquent combien doit être dosée et prudente l'application de la radiothérapie; ils se produisent surtout lorsque la partie irradiée est plus proche des surfaces osseuses, et voici un autre cas de radiodermite, éloigné de la face il est vrai, mais très intéressant :

G... (Henri), électricien; 22 ans (janv. 1930).

Epithélioma étendu du dos de la main; placard ovalaire, donnant l'impression d'une végétation en chou-fleur, et limité par sur les plans profonds (fig. 7). L'examen anatomo-pathologique indique : Lésion papillomateuse simple, mais présence d'un morcellement et d'une pénétration profonde des cônes malpighiens, de certaines anomalies cellulaires et de globes cornés semblant indiquer qu'il s'agit d'un stade précancéreux (Prof. Sabrazès).

Début remontant à 9 mois environ, par une petite croûte brune, consécutive à une blessure accidentelle et superficielle.

(Ce malade a fait l'objet d'une communication de MM. G. Petges, Parcelier et R. Laporte à la Société de médecine et de chirurgie de Bordeaux, *Journal de médecine de Bordeaux*, 20 avril 1930, p. 312).

Le malade se fait traiter par rœntgenthérapie : 2 séries de rayons X.

16 janvier 1930 : 12 séances quotidiennes localisées à la lésion et suivant le protocole : tension constante, 200 kV.; filtration, 2 mm. Cu + 1 mm. Al.; intensité, 3 mA.; distance, 40 cm.

Fig. 7. — Epithélioma du dos de la main.

12 mars 1930 : La tumeur a régressé et a pris un aspect desséché et limité. Elle présente une réaction radiodermitique très faible.

14 mars 1930 : 10 séances nouvelles et quotidiennes, suivant le même protocole.

Juillet 1930 : La cicatrisation est obtenue.

Mais peu de temps après il apparaît des phénomènes de radionécrose importants que l'on traite par les rayons infrarouges; la cicatrisation ne s'obtient que très lentement, et le malade, revu en novembre 1936, présente toujours une petite ulcération

Fig. 8. — Epithélioma du dos de la main;
avant le traitement radiumthérapique.

Fig. 9. — Epithélioma du dos de la main;
guérison persistante un an après le traitement par le radium.

radiodermite, de la taille d'une lentille, au milieu d'un placard de peau rosée et très fine, de la taille d'une petite paume de main.

A côté de cet échec, le Professeur Wangermez nous a montré un malade ayant une lésion comparable du dos de la main : épithélioma spino-cellulaire étendu, qui, traité par la radiumthérapie en septembre 1935, présente une cicatrisation parfaite persistante depuis un an environ (fig. 8 et 9).

E. — Comparaison et indications respectives de la rœntgen et de la radiumthérapie.

La longueur d'onde des rayons X est bien plus grande par rapport à celle des rayons γ du radium.

Cette différence explique :

— l'action moins élective des rayons X sur les cellules néoplasiques;

— l'action caustique plus grande des rayons X sur les tissus normaux; ce qui nécessite des applications rœntgenthérapiques de courte durée, par suite un traitement discontinu, alors que les applications du radium peuvent être continues, de longue durée.

Ces propriétés biologiques comparables, mais de degré différent, expliquent les indications électives des rayons X et des rayons γ :

— Pour les *petits épithéliomas*, quelle que soit leur nature histologique, la rœntgenthérapie, plus pratique, est indiquée.

— Pour les *épithéliomas assez étendus*, surtout s'ils sont *spino-cellulaires*, la radiumthérapie donne de meilleurs résultats.

— Pour *les cas « ratés » de la rœntgenthérapie*, la radiumthérapie serait préférable aux rayons X.

***

Traitement des adénopathies des épithéliomas cutanés.

La radiothérapie, qu'elle soit rœntgenthérapique ou radiumthérapique, est actuellement inefficace dans le traitement des adénopathies des cancers cutanés.

***

F. — Les résultats de la radiothérapie.

a) Résultats de C. Regaud (Congrès du Cancer, à Strasbourg, en juillet 1923) :

1° Sur 61 épithéliomas spino-cellulaires traités par la radiothérapie :

3 résultats incertains;
58 résultats connus, parmi lesquels
35 succès certains;
23 échecs,
d'où 60 p. 100 de guérisons.

Sur les 58 résultats connus :
35 cas inopérables, donnant :
14 succès;
21 échecs,
soit 40 p. 100 de succès;
28 cas opérables, avec :
21 succès;
2 échecs,
soit 91,3 p. 100 de succès;

2° Sur 61 cas traités de cancers non épidermoïdes .

10 résultats inconnus ou indécis;
51 résultats connus parmi lesquels :
24 succès;
27 échecs,
d'où 47 p. 100 de guérisons.

Sur les 51 résultats connus :

24 cas inopérables, donnant :

6 succès;

18 échecs,

soit 25 p. 100 de succès;

27 cas opérables, avec :

18 succès;

9 échecs,

soit 66,6 p. 100 de succès.

Ce résultat montre bien que les épithéliomas épidermoïdes sont aussi bien guérissables que les non épidermoïdes.

b) Résultats de J. Laborderie (*Archives d'électricité médicale et de physiothérapie du cancer*, mars-avril 1930) :

Sur 40 cas traités par la rœntgenthérapie, parmi lesquels se trouvaient :

— des épithéliomas ulcéreux (jusqu'à la pièce de 5 fr.);

— des épithéliomas bourgeonnants (jusqu'à la grosseur d'une noix);

— des épithéliomas baso ou spino-cellulaires :

38 guérisons;

2 échecs,

d'où 95 p. 100 de succès.

c) Résultats généraux.

Aujourd'hui, pour les petits épithéliomas de la face, les taux de guérison dans tous les pays varient de 92 à 97 p. 100.

***

En conclusion, la radiothérapie est une thérapeutique locale, élective et très active des épithéliomas cutanés; d'autant plus active que la lésion est plus petite, elle devient

insuffisante lorsque l'épithélioma est adhérent au squelette sous-jacent, où elle risque de donner des phénomènes graves de radionécrose.

Dans l'état actuel des techniques, elle est inefficace contre les adénopathies cancéreuses.

CHAPITRE III

A PROPOS DE QUELQUES OBSERVATIONS SUR LES EPITHELIOMAS DE LA FACE

Nous avons recherché tous les malades atteints d'épithélioma cutané de la face traités :

1° A la Fondation Bergonié (Centre régional de lutte contre le cancer de Bordeaux et du Sud-Ouest; directeur : Prof. Réchou);

2° A la Clinique d'électricité médicale de l'Hôpital Saint-André (Prof. Réchou);

3° Au service de Clinique chirurgicale du Professeur Bégouin, à l'Hôpital Saint-André.

Nous nous sommes limité aux cas soignés pendant les années 1931, 1932 et 1933, ce qui nous donne un recul post-thérapeutique au minimum de trois ans, au maximum de cinq ans.

Nous avons ainsi trouvé 155 épithéliomas de la face, parmi lesquels :

60 épithéliomas des joues;
56 épithéliomas du nez;
17 épithéliomas des paupières et des sourcils;
12 épithéliomas du front;
10 épithéliomas des tempes.

Il faut ajouter ceux du pavillon de l'oreille, au nombre de 11, publiés dans la thèse du Docteur Dugoujon (*Contribution à l'étude de l'épithélioma du pavillon de l'oreille*, thèse de Bordeaux, 1936).

Les autres épithéliomas cutanés traités dans la même période sont au nombre de 28 cas, parmi lesquels :

16 épithéliomas pour le membre supérieur (dont 15 pour la main);
5 épithéliomas pour le membre inférieur;
4 épithéliomas du cou;
2 épithéliomas du dos;
1 épithélioma de la nuque;

D'où, sur 194 épithéliomas cutanés, se trouvent 166 cas pour la face; c'est dire que 85 p. 100 des épithéliomas cutanés apparaissent au visage.

Sur les 155 observations de la face étudiées nous trouvons :

1° 83 hommes et 72 femmes.

2° 52 malades ont de 70 à 80 ans;
48, de 60 à 70 ans;
29, de 50 à 60 ans;
19, de 80 à 90 ans;
3, de 90 à 100 ans;
3, de 40 à 50 ans;
1 malade a 21 ans (jeune fille, petit cancer cutané incipiens de la joue).

3° 60 malades ont des professions les exposant longuement aux radiations lumineuses et aux intempéries : cultivateurs, jardiniers, cantonniers.

Sur ces 155 cas, nous n'avons pu en suivre que 48 (30 p. 100 environ); les uns étant venus à la consultation où nous les avions convoqués, les autres nous ayant envoyé de leurs nou-

velles (le plus souvent un mot de leur médecin traitant, à notre demande).

Cette faible proportion trouve de multiples causes :

— le dispersement des malades, parfois loin de Bordeaux;

— les changements d'adresses;

— l'insouciance de quelques malades, qui, guéris ou non, ne répondent pas à l'appel;

— les décès fréquents s'expliquant par l'âge de ces malades qui meurent d'infection intercurrente.

Sur les 48 cas présentés :

30 malades ont eu un traitement radiothérapique;
10 ont été traités par la diathermo-coagulation;
7 ont été soignés par des traitements associés;
1 a subi un traitement chirurgical.

I. — *Malades traités par la radiothérapie : 30 cas.*

A. — Rœntgenthérapie : 29 cas.

1° *Guérisons* : 25.

Observation I.

D... (Louise), 74 ans; octobre 1931.

Petit épithélioma du sillon naso-labial droit, de dimension inférieure à une pièce de 50 centimes.

La biopsie pratiquée indique la nature baso-cellulaire.

Rœntgenthérapie (octobre 1931). 2 séances de 45 minutes, à jour passé, suivant le protocole : tension constante : 180 kV.; filtration, 1 mm. Al.; intensité, 4 mA.; distance, 28 cm.

Novembre 1936 : Guérison clinique complète d'un épithélioma baso-cellulaire de la taille d'une pièce de 50 centimes, traité par la rœntgenthérapie il y a 5 ans.

Observation II.

C... (Célina), ménagère, 66 ans; octobre 1931.

Petite croûte épithéliomateuse, des dimensions d'une pièce de 50 centimes, siégeant à la partie inférieure du sillon naso-génien droit; traitée pendant un an environ par une pommade à l'oxyde de zinc.

Rœntgenthérapie (octobre 1931). — 2 séances de 45 minutes à 8 jours d'intervalle suivant le protocole. Tension constante, 180 kV.; intensité, 3 mA.; filtrage, 1 mm. Al.; distance, 28 cm.

Quinze jours après la seconde séance, le médecin traitant, en présence de la croûte réactionnelle qui n'était pas encore tombée, brûle la lésion au thermocautère.

Octobre 1936 : Guérison clinique.

Intérêt : Attendre au moins 1 mois 1/2 que la réaction radiothérapique soit terminée. Guérison clinique complète par la rœntgenthérapie, remontant à 5 ans.

Observation III.

L... (Jean), manœuvre, 43 ans; juin 1932.

Petit épithélioma de l'aile droite du nez.

Rœntgenthérapie. — 2 séances de 30 minutes à 4 jours d'intervalle, suivant le protocole : Tension constante, 200 kV.; filtration, 1 mm. Al; intensité, 4 mA.; distance, 28 cm.

Novembre 1936 : Cicatrice souple. Guérison clinique complète (Dr Barbaroux) par la rœntgenthérapie remontant à 4 ans environ.

Observation IV.

T... (Jeanne), journalière, 71 ans; juin 1933.

Petit épithélioma ulcéré de l'aile gauche du nez, dont le début remonte à 7 ans environ par une nodosité qui s'est ulcérée il y a 1 an. Absence d'adénopathie clinique.

Rœntgenthérapie (juin 1933). — 2 séances de 30 minutes à 8 jours d'intervalle suivant le protocole habituel.

Octobre 1936 : guérison clinique persistante depuis 3 ans environ.

Observation V.

O... (Zélie), 74 ans, juin 1933.

Epithélioma du sillon naso-génien droit de la taille d'une pièce de 50 centimes, d'aspect perlé; type clinique : forme globulaire.

Début remontant à 3 ans, par une petite nodosité, qui, depuis 2 mois, subit une extension rapide.

Biopsie indiquant la nature baso-cellulaire.

Rœntgenthérapie (juin 1933). — 2 séances de 30 minutes à 8 jours d'intervalle, suivant le protocole : Tension constante, 180 kV.; intensité, 3 mA.; filtration : 1 mm. Al; distance, 28 cm.

Septembre 1933 : 3ᵉ séance supplémentaire de rœntgenthérapie.

Octobre 1936 : guérison clinique.

Intérêt de l'observation : épithélioma basocellulaire de forme globulaire. Nécessité d'une troisième séance rœntgenthérapique pour stériliser complètement la lésion; 3 ans de guérison.

Observation VI.

G... (Marguerite), matelassière, 80 ans; octobre 1933.

Croûte épithéliomateuse du sillon naso-génien gauche, de l'étendue d'une pièce de 50 centimes, se reformant sans cesse et saignant au moindre contact.

Survenue à la suite d'une égratignure de chat, elle fut détruite sans succès au thermocautère.

Rœntgenthérapie (octobre 1933). — 2 séances de 30 minutes à 8 jours d'intervalle suivant le protocole habituel.

Avril 1934 : guérison clinique; forte réaction nasale persistante.

Octobre 1936 : cicatrice souple présentant de nombreuses varicosités; guérison clinique persistante.

Intérêt de l'observation : étiologie traumatique de l'épithélioma cutané.

Récidive après thermocautérisation.

Guérison clinique persistante 3 ans après le traitement rœntgenthérapique.

Observation VII.

D... (Jeanne), 85 ans; octobre 1933.

Epithélioma cutané du dos du nez, de la grosseur d'une noisette.

Rœntgenthérapie (octobre 1933). — 1 séance de 45 minutes sur chaque champ : latéral droit et latéral gauche, à 6 jours d'intervalle, suivant le protocole habituel.

Novembre 1933 : Disparition de la tumeur, mais plaie rœntgenthérapique non cicatrisée.

Janvier 1934 : guérison clinique.

Octobre 1936 : guérison clinique persistante; cicatrice peu apparente.

Observation VIII.

D... (Jeanne), cultivatrice, 63 ans, octobre 1933.

Croûte néoplasique recouvrant une ulcération du versant gauche de la racine du nez; ulcération, de la taille d'une pièce de 50 centimes, à bords nets, à fond bourgeonnant, saignant au moindre contact. La commissure interne de l'œil est respectée. Pas d'adénopathie cliniquement décelable.

Début remontant à 2 ans environ, par une petite nodosité que la malade écorche, donnant naissance à une ulcération qui se développe progressivement.

La biopsie indique la nature baso-cellulaire.

Rœntgenthérapie (novembre 1933). — 4 séances à jour passé de 30 minutes, suivant le protocole : tension constante, 200 kV.; filtration, 3 mm. Al; intensité, 4 mA.; distance, 28 cm. Protéger l'œil au plomb.

Décembre 1933 : Présence d'une ulcération croûtelleuse qui traduit une réaction un peu forte.

Novembre 1936 : Guérison clinique persistante, depuis 3 ans, d'un épithélioma ulcéreux baso-cellulaire, de la grandeur d'une pièce de 50 centimes, traité par la rœntgenthérapie.

Observation IX.

D... (Marie), cultivatrice, 68 ans; décembre 1933.

Epithélioma cutané du sillon naso-génien gauche de la grosseur d'un pois chiche, dont le début remonte à 1 an 1/2 environ.

Rœntgenthérapie (décembre 1933). — 2 séances de 40 minutes à 8 jours d'intervalle suivant le protocole : tension constante, 180 kV.; intensité, 3 mA.; filtrage, 1 mm. Al.; distance, 28 cm., avec protection des narines par une lame de caoutchouc au plomb.

Janvier 1934 : Stérilisation incomplète nécessitant une séance supplémentaire de rœntgenthérapie suivant le même protocole.

Juin 1934 : Guérison clinique.

Février 1935 : Guérison clinique persistante.

Octobre 1936 : Au niveau du lobule gauche du nez, cicatrice allongée, souple, rétractant un peu le rebord nasal.

Pas d'adénopathie.

Guérison clinique.

Intérêt de l'observation : Guérison clinique parfaite remontant à 3 ans d'un épithélioma végétant de la taille d'un pois chiche.

Observation X.

L... (Jeanne), 75 ans; juillet 1931.

Petit épithélioma végétant de la joue gauche dont le début remonte à six mois environ apparaissant sur une croûte sénile.

Rœntgenthérapie (juillet 1931). — 2 séances de 60 minutes à huit jours d'intervalle, suivant le protocole habituel : tension constante, 180 kV.; intensité, 3 mA.; filtration, 1 mm. Al; distance, 28 cm.

En 1932 : Guérison clinique locale mais apparition d'une adénopathie sous-angulo-maxillaire cliniquement néoplasique.

En février 1933 : Evidement ganglionnaire sous-maxillaire et carotidien, réalisé par le Professeur Papin, et provoquant une paralysie faciale à type périphérique. L'examen anatomo-pathologique indique : métastase ganglionnaire d'un épithélioma spino-cellulaire.

Octobre 1936 : Guérison clinique locale persistante; aucune récidive ganglionnaire.

Intérêt de l'observation : Récidive ganglionnaire après guérison locale persistante d'un épithélioma spino-cellulaire.

Observation XI.

M... (Henri), charpentier, 67 ans; mai 1931.

Présence du côté gauche de la face, de deux petits épithéliomas végétants : l'un de la joue, du volume d'un pois; l'autre de la région temporale, un peu plus petit.

Rœntgenthérapie (mai 1931). — 2 séances de 30 minutes sur chaque champ jugal gauche et temporal gauche, suivant le protocole : tension constante, 200 kV.; filtration, 1 mm. Al; intensité, 4 mA.; distance, 28 cm.

Juin 1934 : Cicatrices souples et invisibles; guérison clinique 3 ans après traitement rœntgenthérapique.

Observation XII.

G... (Amilare), débardeur, 42 ans; juin 1931.

Présence au niveau de la région zygomatique gauche d'une ulcération superficielle, de la grandeur d'une pièce de deux francs.

Récidive d'un épithélioma végétant détruit au thermocautère, sous la forme d'une ulcération suintante et se déplaçant vers la partie supérieure de la joue alors qu'elle cicatrise vers le bas. Type clinique : « Epithélioma planum cicatrisans des Allemands ».

Biopsie : Nature baso-cellulaire

Rœntgenthérapie (juin 1931). — 2 séances de 30 minutes à 4 jours, suivant le protocole : tension constante, 200 kV.; filtration, 1 mm. Al; intensité, 4 mA.; distance, 28 cm.

Août 1931 : Cicatrisation en bonne voie.

Octobre 1931 : Cicatrisation complète, mais légèrement rétractile.

Septembre 1932 : Persistance de la guérison clinique.

Octobre 1933 : Guérison clinique persistante : L'aspect télangiectasique des téguments indique que la radiothérapie a eu un effet caustique pour les parties saines.

Novembre 1936 : Placard rosé, d'aspect télangiectasique, de la taille d'une pièce de 1 franc, avec présence à sa partie centrale, depuis un mois environ, d'une ulcération de la grandeur d'une lentille, arrondie, très régulière, sans bord, taillée comme à l'emporte-pièce, à fond régulier et rosé; l'ensemble est très souple, sans aucune adhérence. Aucune adénopathie.

Grande probabilité de guérison du néoplasme.

Apparition tardive d'un îlot de nécrose superficielle.

Intérêt de l'observation : Facilité avec laquelle apparaissent des lésions d'ordre trophique au niveau d'une cicatrice de radiothérapie, surtout si elle a été appliquée à dose caustique.

Observation XIII.

C... (Louis), 62 ans; septembre 1931.

Epithélioma végétant et ulcéré, de la grosseur d'une cerise, siégeant au niveau de la région préauriculaire droite. Type clinique « forme condylomateuse ».

Début remontant à 1 an environ par une nodosité que le malade fait fréquemment saigner en se rasant.

La biopsie révèle la nature spino-cellulaire.

Dans les antécédents du malade, on note un épithélioma de la région préauriculaire droite, qui traité par la rœntgenthérapie, présente une guérison persistante depuis plusieurs années.

Rœntgenthérapie (septembre 1931). — 2 séances de 45 minutes à jour passé.

Novembre 1936. Guérison clinique complète.

Intérêt de l'observation : Guérison clinique persistante d'un épithélioma spino-cellulaire de la grosseur d'une noisette et ulcéré, 5 ans après le traitement rœntgenthérapique habituel.

Observation XIV.

R... (Marie), couturière, 73 ans; juillet 1931.

Petite croûte de la joue droite, de la taille d'une lentille, se reformant constamment.

Type : Cancer cutané incipiens.

Rœntgenthérapie. — 2 séances de 45 minutes à 8 jours d'intervalle suivant le protocole : Tension constante, 180 kV.; intensité, 3 mA.; filtration, 1 mm. Al; distance, 28 cm. (27 juillet et 5 août 1931).

Septembre 1931 : Guérison clinique acquise.

Octobre 1936 : Guérison clinique persistante.

Cicatrice très souple, presque inapparente.

Intérêt : Cancer cutané incipiens. Guérison clinique persistante au bout de 4 ans par rœntgenthérapie.

Observation XV.

F... (Raymond), journalier, 59 ans; octobre 1931.

Petite tumeur ulcérée de la joue droite, de la grosseur d'un pois. Type clinique « végétant ».

Début remontant à 1927 par une petite nodosité survenue à la suite d'une piqûre par épine de rosier.

Rœntgenthérapie. — 2 séances de 45 minutes à 8 jours d'intervalle suivant le protocole : Tension constante, 180 kV.; intensité, 3 mA.; filtration, 1 mm. Al; distance, 28 cm.

Décembre 1931 : Cicatrice rugueuse.

Janvier 1932 : Guérison clinique.

Janvier 1933 : Guérison clinique.

Octobre 1936 : Guérison clinique persistante; petite cicatrice, un peu rugueuse, de la taille d'une lentille.

Intérêt de l'observation : Origine traumatique de l'épithélioma cutané. Cancer incipiens traité par rœntgenthérapie. Guérison clinique persistante au bout de 5 ans.

Observation XVI.

M... (Eloïse), laveuse; 78 ans; décembre 1932.

Epithélioma végétant de la joue droite, de la taille d'un gros pois, ulcéré, mais mobile sur les plans profonds.

Rœntgenthérapie (décembre 1932). — 2 séances de 45 minutes à 8 jours d'intervalle, suivant le protocole : Tension constante, 180 kV.; filtration, 1 mm. Al; intensité, 3 mA.; distance, 28 cm.

Octobre 1936 : Guérison obtenue persistante. Cicatrice formée par une petite plaque pâle et lisse. (Dr Lestage).

Intérêt de l'observation : Guérison parfaite par la rœntgenthérapie

Observation XVII.

R... (Françoise), cultivatrice, 79 ans; mai 1933.

Epithélioma végétant de la grosseur d'une noix, à la partie supérieure de la région massétérine, mobile sur les plans profonds, sans adénopathie clinique.

Début remontant à trois ans, par une nodosité qui s'est étendue et ulcérée.

Rœntgenthérapie (mai 1933). — 4 séances de 30 minutes, à jour passé, suivant le protocole : Tension constante, 180 kV.; filtration, 1 mm. Cu + 1 mm. Al; intensité, 4 mA.; distance, 28 cm.

Novembre 1936 : Cicatrice blanchâtre, souple sous le doigt; guérison clinique complète (Dr Raffin).

Observation XVIII.

F... (Jean), cultivateur, 69 ans; novembre 1932.

Epithélioma végétant, de la région zygomatique gauche, de forme conique, dont la base atteint la taille d'une pièce de 2 francs, et

Fig. 10. — Epithélioma pavimenteux intermédiaire présentant une guérison clinique persistante 4 ans après le traitement par les rayons X.

dont le sommet est ulcéré; mobile sur les plans profonds; aucune adénopathie clinique correspondante (fig. 10).

Début remontant à 1 an environ par une nodosité qui grossit et s'ulcère.

La biopsie indique la nature mixte de l'épithélioma.

Rœntgenthérapie (novembre 1932). — 6 séances de 30 minutes suivant le protocole : Tension constante, 200 kV.; filtration, 1 mm. Cu + 1 mm. Al; intensité, 4 mA.; distance, 40 cm. 1 séance tous les jours.

Janvier 1933 : Cicatrisation complète de la lésion.

Novembre 1936 : Guérison clinique persistante (Dr Juin).

Intérêt de l'observation : Epithélioma mixte ou intermédiaire, « s'apparentant, par ses caractères cliniques, aux épithéliomas spino-cellulaires ».

Guérison clinique persistante 4 ans après le traitement rœntgenthérapique.

Observation XIX.

F... (Catherine), cultivatrice, 67 ans; mars 1933.

Epithélioma végétant de la grosseur d'une noix, situé au niveau de la région parotidienne droite, envahissant le lobule de l'oreille et s'étendant dans la région angulo-maxillaire par deux ulcérations saignant au moindre contact; fixée aux plans sous-jacents, elle s'accompagne d'une adénopathie carotidienne, de nature imprécise (fig. 11).

Début remontant à 2 ans environ par une petite nodosité de la région parotidienne.

La biopsie de la tumeur révèle la nature épidermoïde.

Rœntgenthérapie (mars 1933). — 12 séances de 30 minutes tous les jours, suivant le protocole : Tension constante, 200 kV.; filtration, 1 mm. Cu + 1 mm. Al; intensité, 4 mA.; distance, 35 cm.

Mai 1933 : Disparition complète de la masse néoplasique. Persistance d'une petite ulcération au niveau du bord postérieur du maxillaire inférieur, que l'on traite en :

Juin 1933 : Rœntgenthérapie, 4 séances à jour passé.

Novembre 1936 : Guérison clinique complète (Dr Castera).

Intérêt de l'observation : Stérilisation complète d'un épithélioma spino-cellulaire de la taille d'une noix et ulcéré, par 2 séries

Fig. 11. — Epithélioma épidermoïde (spino-cellulaire) présentant une guérison persistante 3 ans après le traitement par les rayons X

de séances rœntgenthérapiques à 3 mois d'intervalle. Nature infectieuse de l'adénopathie.

Observation XX.

B... (Pierre), ajusteur; 53 ans; octobre 1931.

Epithélioma ulcéro-végétant, de l'angle interne de l'œil droit, de la grosseur d'une fève.

Début remontant à 10 ans environ par une petite nodosité que le malade écorche.

La biopsie indique la nature baso-cellulaire.

Rœntgenthérapie (octobre 1931). — 2 séances, l'une de 30 minutes, la deuxième de 45 minutes, à 6 jours d'intervalle, suivant le protocole : Tension constante, 200 kV.; filtration, 1 mm. Al; distance, 28 cm.; intensité, 4 mA.

Novembre 1936 : Guérison clinique persistante 5 ans après le traitement rœntgenthérapique d'un épithélioma baso-cellulaire de la grosseur d'une fève.

Observation XXI.

D... (Pierre), cantonnier, 55 ans; juillet 1933.

Petit épithélioma de la paupière inférieure droite au niveau de la commissure interne, de la taille d'un petit pois et présentant une petite ulcération suintante.

Début remontant à 1 mois environ, au niveau d'une nodosité existant depuis longtemps, et qui devient prurigineuse et augmente de volume.

Rœntgenthérapie (juillet 1933). — 2 séances de 45 minutes à 8 jours d'intervalle suivant le protocole : Tension constante, 180 kV.; filtration, 1 mm. Al; intensité, 3 mA.; distance, 28 cm. Après anesthésie de la conjonctive à la cocaïne et protection du globe oculaire par une lame de caoutchouc au plomb.

Octobre 1934 : Guérison clinique.

Mars 1935 : Guérison clinique.

Novembre 1936 : Petite cicatrice étoilée, souple; pas d'adénopathie satellite. Guérison clinique persistante.

Intérêt de l'observation : Cancer cutané incipiens de la paupière inférieure. Guérison clinique persistante 3 ans après le traitement rœntgenthérapique.

Observation XXII.

Q... (Marius), gendarme, 50 ans; avril 1932.

Epithélioma végétant de la région temporale gauche, de la taille d'un gros pois, présentant une ulcération superficielle depuis quelques mois.

Début remontant à plusieurs années par une nodosité qui grossit très lentement.

Rœntgenthérapie (avril 1932). — 2 séances de 45 minutes à 2 jours d'intervalle, suivant le protocole : Tension constante, 200 kV.; filtration, 1 mm. Al; intensité, 4 mA.; distance, 28 cm.

Novembre 1936 : Petite cicatrice blanchâtre, déprimée, de la grandeur d'une pièce de 50 centimes. Guérison clinique parfaite.

Intérêt : Guérison clinique persistante d'un épithélioma baso-cellulaire, végétant, plus de 4 ans après le traitement rœntgenthérapique.

Observation XXIII.

G... (Berthe), cultivatrice, 59 ans; janvier 1933.

Ulcération de la partie inférieure de la région temporale droite, de la grandeur d'une pièce de 10 francs, s'étendant en hauteur de la partie inférieure du tragus sur lequel elle empiète, à une ligne horizontale passant par le bord supérieur du pavillon de l'oreille. Les bords sont irréguliers, durs et comme ourlés. Le fond est bourgeonnant et sanieux. Pas d'adénopathie clinique correspondante. Forme clinique « ulcus rodens » (fig. 12).

Début remontant à 10 ans environ par une petite nodosité apparue au niveau du tragus.

La biopsie affirme la nature baso-cellulaire.

Rœntgenthérapie (janvier 1933). — 4 séances de 30 minutes, une tous les jours suivant le protocole : Tension constante, 200 kV.; filtration, 1 mm. Cu + 1 mm. Al; intensité, 4 mA.; distance, 30 cm.

Septembre 1933 : Cicatrisation parfaite de la région traitée par rœntgenthérapie, mais présence d'une nouvelle tumeur de la région temporale gauche, tendant à envahir la queue du sourcil et la portion externe de la paupière supérieure; mobile sur les plans profonds, absence d'adénopathie (fig. 13). La biopsie indique la nature baso-cellulaire.

Rœntgenthérapie (septembre 1933). — 6 séances de 30 minutes, une tous les jours, suivant le protocole : Tension constante,

Fig. 12. — Ulcus rodens étendu guéri depuis 3 ans par les rayons X.

Fig. 13. — Epithélioma végétant baso-cellulaire guéri depuis 3 ans par les rayons X.

200 kV.; filtration, 1 mm. Cu + 1 mm. Al; intensité, 4 mA.; distance, 30 cm. Champ tempo-palpébral gauche, après protection de l'œil au plomb.

Novembre 1936 : Guérison clinique.

Intérêt de l'observation : Guérison clinique persistante depuis 3 ans au moins de deux ulcus rodens moyennement étendus (pièce de 10 francs) traité par la radiothérapie.

Observation XXIV.

R... (Marie), 75 ans; septembre 1931.

Epithélioma végétant au niveau de la bosse frontale droite, dont le début remonte à 2 ou 3 mois par une nodosité, et qui a atteint le volume d'un pois.

Rœntgenthérapie (septembre 1931). — 2 séances de 45 minutes à 8 jours d'intervalle suivant le protocole : Tension constante, 180 kV.; filtration, 1 mm. Al; intensité, 3 mA.; distance, 28 cm.

Novembre 1931 : Guérison clinique.

Avril 1932 : Guérison clinique parfaite.

Juin 1935 : Guérison persistante.

Novembre 1936 : Cicatrice constituée par un petit placard cutané, de la taille d'une lentille, un peu rose et recouvert de petites squames, mobile sur les plans profonds. Absence d'adénopathie.

Intérêt de l'observation : Guérison clinique persistante de 5 ans.

Observation XXV.

D... (Catherine), 73 ans; novembre 1932.

Petit épithélioma croûteux de la région sus-orbitaire gauche, de la grandeur d'une pièce de 50 centimes.

Rœntgenthérapie (novembre 1932). — 2 séances de 25 minutes à 8 jours d'intervalle suivant le protocole : Tension constante, 180 kV.; filtration, 1 mm. Al; intensité, 3 mA.; distance, 28 cm.

Novembre 1936 : Guérison clinique.

2° *Echecs* : 4 cas.

Observation XXVI.

L... (Maria), 67 ans; mai 1931.

Petit épithélioma de la racine du nez du volume d'un haricot.

Rœntgenthérapie (9 mai 1931). — 2 séances de 45 minutes à 5 jours d'intervalle suivant le protocole : Tension constante, 200 kV.; intensité, 3 mA.; filtration, 1 mm. Al; distance, 28 cm.

Août 1932 : Récidive *in situ* que l'on traite par diathermo-coagulation.

Octobre 1932 : Guérison clinique.

Octobre 1936 : Guérison clinique persistante; aucune récidive (Dr Saujeon).

Intérêt de l'observation : Récidive locale après traitement radiothérapeutique. Guérison complète après destruction de la récidive par la diathermo-coagulation.

Observation XXVII.

S... (Louis), menuisier, 56 ans; octobre 1932.

Epithélioma de la tempe droite, à forme sclérodermique, de la taille d'une pièce de 50 centimes.

Début remontant à 2 ou 3 ans par une petite nodosité.

Rœntgenthérapie (octobre 1932). — 2 séances de 30 minutes à jour passé, suivant le protocole : Tension constante, 200 kV.; filtration 1 mm. Al; intensité, 4 mA.; distance, 28 cm.

Novembre 1932 : Diathermo-coagulation au niveau de la lésion présentant un point suspect.

Novembre 1936 : Petite cicatrice blanchâtre, de la taille d'une pièce de 50 centimes; guérison parfaite persistante.

Intérêt de l'observation : Diathermo-coagulation trop précoce de la lésion, encore en réaction radiothérapique; nécessité d'attendre au moins 1 mois 1/2. Guérison clinique remontant à 4 ans d'un épithélioma à forme sclérodermique par l'association rœntgenthérapie, diathermo-coagulation.

Observation XXVIII.

M... (Jeanne), couturière, 73 ans; mars 1932.

Petite nodosité de la joue droite de la taille d'une lentille, dont le début remonte à six mois environ. Type : Cancer cutané incipiens.

Rœntgenthérapie. — 2 séances de 45 minutes à 8 jours d'intervalle, suivant le protocole : Tension constante, 180 kV.; intensité, 3 mA.; filtration, 1 mm. Al; distance, 28 cm. (16 et 23 mars 1932).

26 mai 1932 : Echec du traitement rœntgenthérapique et diathermo-coagulation de la lésion non stérilisée.

Juillet 1932 : Guérison clinique.

Octobre 1932 : Guérison clinique persistante.

Octobre 1936 : Guérison clinique persistante : cicatrice peu visible, un peu colorée et souple. Absence d'adénopathie clinique.

Intérêt : Cancer incipiens. Echec du traitement rœntgenthérapique; guérison parfaite par diathermo-coagulation.

Observation XXIX.

D... (Clémence), 66 ans; juillet 1931.

Petite tumeur de la joue, de la grosseur d'une graine de raisin, dont le début remonte à 2 mois environ; type clinique : « Forme condylomateuse ».

Rœntgenthérapie (juillet 1931). — 2 séances à 8 jours d'intervalle suivant le protocole : Tension constante, 180 kV.; filtration, 1 mm. Al; intensité, 3 mA.; distance, 28 cm.

Août 1931 : Troisième séance supplémentaire de radiothérapie.

Octobre 1931 : La lésion n'étant pas stérilisée, on pratique une diathermo-coagulation.

Décembre 1931 : Guérison clinique.

Juin 1932 : Guérison clinique persistante.

Octobre 1936 : Guérison clinique persistante.

Intérêt de l'observation : Radiorésistance de la tumeur. Succès de la diathermo-coagulation.

1° Parmi les 25 cas guéris :

Nous trouvons des épithéliomas de taille petite et moyenne allant de la nodosité (de la grosseur d'une lentille) à l'étendue d'une petite paume de main ou à la grosseur d'une noix. Aucun n'est adhérent aux plans profonds. Toutes les formes cliniques sont représentées : cancer incipiens; forme ulcéreuse; forme sclérodermique; forme végétante.

Sur 11 lésions dont la biopsie a été faite, nous trouvons : 7 épithéliomas baso-cellulaires; 3 spino-cellulaires; 1 intermédiaire.

Le nombre de séances de rœntgenthérapie a été de :

2 dans 18 cas;
3 dans 2 cas (la troisième étant une séance supplémentaire);
4 dans 4 cas;
6 dans 2 cas.

Une seule guérison locale a été suivie d'une récidive ganglionnaire 18 mois après l'irradiation. Cette récidive d'ailleurs, traitée par l'évidement sous-maxillaire et carotidien, a été radicalement guérie (obs. X).

Les temps de guérison sont de :

3 ans pour 11 malades;
4 ans pour 8 malades;
5 ans pour 6 malades.

2° Dans les échecs de la rœntgenthérapie (4 cas), nous trouvons :

— Un épithélioma de la racine du nez de la grosseur d'un haricot, traité par 2 séances de rœntgenthérapie. Après diathermo-coagulation : guérison persistante depuis 4 ans.

— Un épithélioma de la tempe droite, à forme sclérodermique, de la taille d'une pièce de 50 centimes, traité par 2 séances de rœntgenthérapie. Après diathermo-coagulation, guérison clinique persistante depuis 4 ans.

— Un petit épithélioma cutané incipiens qui, traité ensuite par diathermo-coagulation, donne une guérison de 4 ans.

— Un épithélioma de la grosseur d'une graine de raisin. Stérilisation complète par la diathermo-coagulation depuis 5 ans.

Le taux de guérisons obtenu est donc de 85 p. 100 environ.

TECHNIQUE. — La technique utilisée à la Fondation Bergonié est la suivante :

Indications. — On ne traite par la rœntgenthérapie que les lésions d'étendue petite (jusqu'à 2 cm. de diamètre) ou moyenne (de 2 à 4 cm. de diamètre), et ne présentant aucune adhérence avec les plans profonds. La prise ganglionnaire contre-indique en général la rœntgenthérapie. On ne tient aucun compte de la nature histologique de la lésion, qui est souvent soignée sans biopsie.

Préparation de la lésion. — Si elle est trop infectée, un traitement antiseptique nettoie l'ulcération en quelques jours.

Traitement proprement dit. — Le champ irradié dépasse toujours d'au moins 1/2 centimètre la lésion, qui est circonscrite par un cache en plomb. Le protocole habituel est le suivant :

a) Pour les petits épithéliomas : 2 séances de 30 minutes à 6 jours d'intervalle;

b) Pour les épithéliomas moyens : 4 à 6 séances de 30 minutes à jour passé.

Dans les deux cas, la tension constante est la même allant de 180 à 200 kV.; l'intensité est en moyenne de 3 mA.; la distance anti-peau oscille de 20 à 40 centimètres.

Seule la filtration est différente : Réduite à 1 mm. Al dans le traitement des petits épithéliomas, elle est forte de 2 mm. Cu + 1 mm. Al dans l'irradiation des autres.

Alors que la radiothérapie non filtrée est un traitement purement empirique, la radiothérapie filtrée est mesurée par la méthode ionométrique.

Les *complications* sont pratiquement inexistantes par suite de la protection des tissus sains réalisée du côté de la peau par le tube de verre localisateur et le cache en plomb du côté des muqueuses sous-jacentes : nasale, conjonctivale et maxillaire par des lames de caoutchouc au plomb.

Les *soins post-thérapeutiques* doivent être donnés au début quotidiennement; ce sont des lavages au sérum et la protection de la lésion par le tulle gras Lumière ou des compresses de vaseline goménolée. Il est nécessaire d'attendre 1 mois à 1 mois 1/2 la fin de la réaction et la guérison de la lésion radiothérapique. Parfois il faut savoir prolonger ce délai jusqu'à 3 et 4 mois.

Ainsi appliquée, nous voyons que la rœntgenthérapie compte peu de récidives locales qui semblent dues soit à la déficience de la lampe à rayons X, qui, marchant depuis longtemps, devient insuffisante; soit au fait que le malade ne reste pas immobile sous l'appareil déplaçant le champ d'irradiation. (C'est ce qui explique peut-être dans certains cas le succès de la radiumthérapie après échec des rayons X.)

Les récidives ganglionnaires sont rares (1 à 2 cas par an).

*
* *

Le Professeur Petges nous a signalé qu'il a traité ou fait traiter par la radiothérapie, dès 1908, des sujets atteints d'épithéliomas spino-cellulaires avec guérison; mais qu'il a observé aussi, et récemment encore, avec les moyens actuels appliqués par des radiothérapeutes expérimentés, des insuccès. Il nous a rapporté un cas d'épithélioma spino-cellulaire gros comme une noisette, du bord incarnat de la lèvre inférieure, dont la guérison a pu être obtenue et se

maintient depuis plus de 20 ans. La radiothérapie est donc possible, même dans cette localisation, où les épithéliomas épidermoïdes sont particulièrement malins.

*
* *

B. — Epithélioma traité par la radiumthérapie.

Observation XXX.

B... (Jean), journalier, 57 ans; septembre 1932.

Cancroïde de l'aile gauche du nez : ulcération de l'étendue d'une pièce de 2 francs, cratériforme, à contour arrondi, à fond bourgeonnant et sanieux, creusé dans une tumeur arrondie et dure (fig. 14).

Début remontant à 1 an environ, à la suite d'une piqûre d'ajonc à l'endroit de la lésion.

La biopsie révèle la nature spino-cellulaire.

Radiumthérapie (septembre 1932). — Pose d'un appareil moulé portant 80 mg. de radium, pendant 48 heures, à raison de 4 heures par jour. Dose totale reçue, 28 mcd. 8.

Octobre 1932 : La tumeur a diminué de volume.

Novembre 1936 : Guérison clinique complète.

Intérêt de l'observation : Etiologie traumatique : piqûre d'ajonc. Guérison clinique persistante d'un épithélioma spino-cellulaire ulcérant de l'aile du nez, 4 ans après le traitement radiumthérapique.

Sur les malades revus, un seul cas fut traité par la radiumthérapie, et avec succès. C'est un épithélioma spino-cellulaire de l'aile gauche du nez de la taille d'une pièce de 2 francs, qui présente aujourd'hui une guérison de 4 ans.

Nous allons profiter de ce cas pour parler des indications et de la technique de la radiumthérapie à la Fondation Bergonié :

1° Les indications de la radiumthérapie sont plus étendues que celles de la rœntgenthérapie; on l'applique :

— A tous les épithéliomas petits et moyens (on lui préfère cependant la radiothérapie, qui est plus rapide et ne nécessite pas d'hospitalisation).

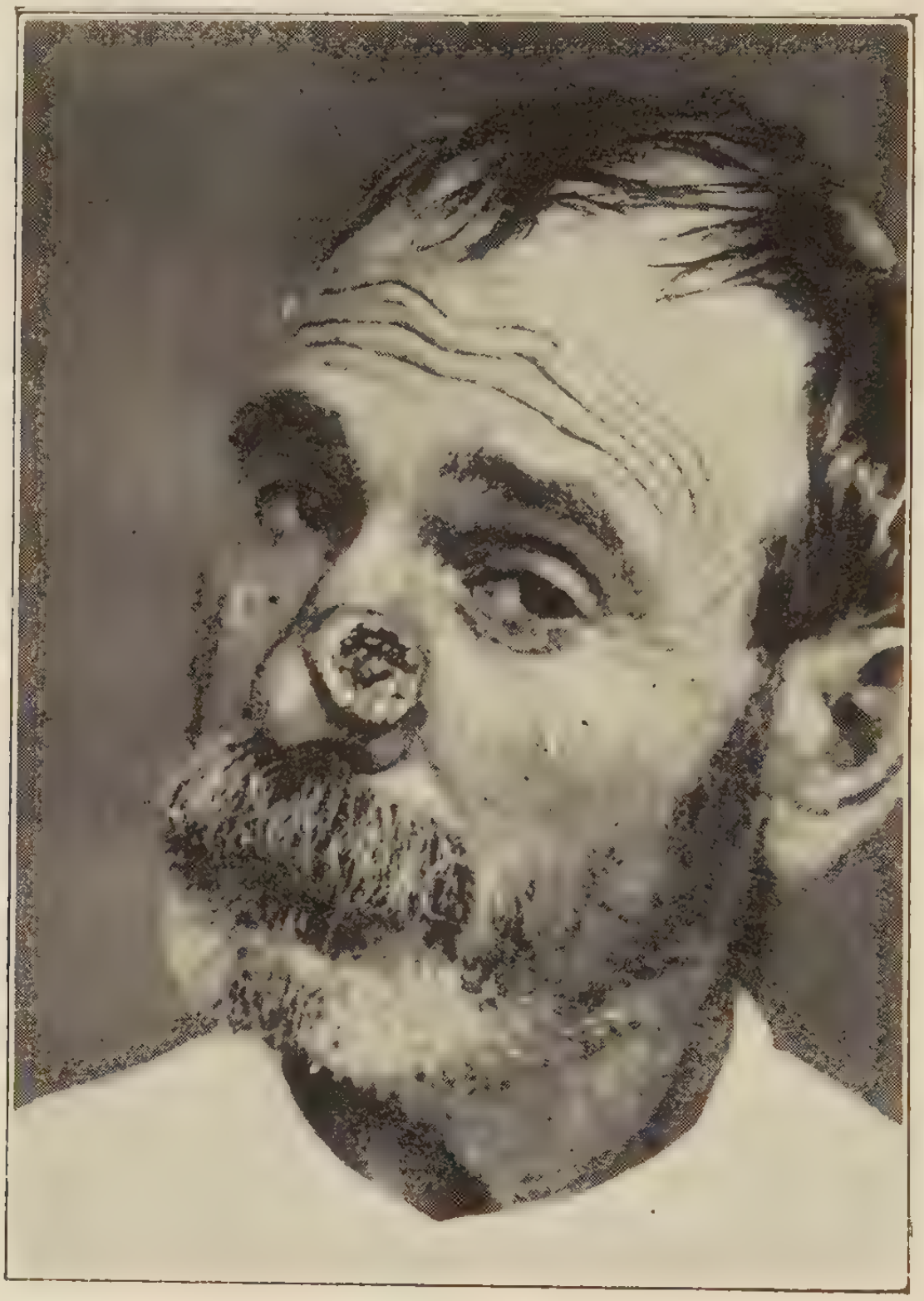

Fig. 14. — Epithélioma spino-cellulaire présentant une guérison persistante 4 ans après le traitement par le radium.

— Aux épithéliomas étendus dépassant la petite paume de main, même s'ils atteignent le squelette.

— Aux épithéliomas ratés par les rayons X. (Cette opinion classique basée sur une notion d'électivité des plus courtes longueurs d'onde n'est peut-être que la conséquence d'une possibilité de technique plus sûre par la radiumthéra-

pie : l'appareil de la radiumthérapie juxta-cutanée étant immobilisé sur la lésion, le champ d'irradiation ne se déplace pas comme cela peut se produire sous la lampe à rayons X.)

2° Une seule contre-indication : l'adénopathie néoplasique concomitante.

Technique. — Dans le traitement des épithéliomas cutanés, la puncture est exceptionnelle; on utilise le plus souvent la radiumthérapie juxta-cutanée par appareils moulés.

Si la lésion est trop infectée, on la nettoie par des soins journaliers.

On prépare l'appareil moulé : en présence d'une lésion aplatie ou ulcérée, on l'applique directement; si l'épithélioma est peu végétant, il est préférable de le mouler sur sa forme, ce qui favorise l'action des feux croisés. Dans les cas de tumeurs trop exubérantes, il faut les sectionner à la base.

On emploie la pâte Columbia à la surface extérieure de laquelle on dispose les tubes de radium qui contiennent 5 à 10 mg. de RaE, de façon à obtenir dans tous les points de la tumeur une dose homogène de radiations, ce qu'on vérifie par la méthode ionométrique. On place les tubes soit en circonférence, soit en rayons de roue, soit en palissades, soit en quinconces, de façon à ce qu'il y ait un tube environ par centimètre carré de surface.

On applique alors l'appareil de 6 à 20 jours, à raison de 6 à 10 heures par jour, suivant les cas.

La seule complication que l'on puisse voir est une petite radio-nécrose par surdose.

Cette technique donne des résultats comparables à ceux de la rœntgenthérapie

II. — *Epithéliomas traités par la diathermo-coagulation : 10 cas.*

1° *Guérisons* : 6.

Observation XXXI.

L... (Adèle), ménagère, 51 ans; août 1932.

Petite nodosité épithéliomateuse du dos du nez, de la grosseur d'un grain de blé.

Diathermo-coagulation (août 1932).

Octobre 1936 : Cicatrice allongée et souple. Nombreuses lésions de dyskératose disséminées; en particulier, petite formation cornée de la taille d'une tête d'épingle, sur le nez, au-dessous de la cicatrice.

Guérison persistante depuis 4 ans.

Observation XXXII.

P... (Jeanne), cultivatrice, 63 ans; mars 1931.

Petit épithélioma de la joue gauche, de la grandeur d'une pièce de 50 centimes, peu surélevée, à surface craquelée, mobile sur les plans profonds. Type clinique : « Forme sclérodermique ».

Début remontant à une dizaine d'années environ par une petite nodosité de la grosseur d'une lentille, ulcérée et saignant facilement, s'étendant d'une façon continuelle.

Diathermo-coagulation (mars 1931).

L'examen anatomo-pathologique indique la nature baso-cellulaire de la tumeur.

Mai 1931 : Cicatrisation à peu près complète

Février 1936 : Guérison clinique.

Novembre 1936 : Cicatrice allongée, peu visible, très souple Pas d'adénopathie.

Guérison clinique persistante.

Intérêt : Epithélioma baso-cellulaire à forme sclérodermique traité par la diathermo-coagulation. Guérison clinique persistante après 5 ans.

Observation XXXIII.

D... (Marie), 63 ans; décembre 1932.

Petit cancroïde de la joue gauche .

Diathermo-coagulation (décembre 1932).

Octobre 1936 : Guérison clinique complète remontant à 4 ans (Dr Aunis).

Observation XXXIV.

G... (Jeanne), cultivatrice, 54 ans; juin 1933.

Epithélioma végétant de la joue droite, de la grosseur d'un pois.

Début remontant à plusieurs années par une petite nodosité.

Diathermo-coagulation (17 juin 1933). — Exérèse au bistouri électrique de la tumeur; et diathermo-coagulation de la base d'implantation.

Novembre 1936 : Petite cicatrice étoilée, rosée et très souple.

Guérison clinique complète de plus de 3 ans.

Observation XXXV.

S... (Laurente), 84 ans; août 1933.

Epithélioma ulcéro-végétant de la joue droite de la grandeur d'une petite paume de main (fig. 15).

La biopsie révèle la nature spino-cellulaire.

Diathermo-coagulation (1er août 1933).

Novembre 1933 : Guérison clinique.

Novembre 1936 : Guérison clinique persistante remontant à 3 ans 1/2 environ.

Fig. 15. — Epithélioma spino-cellulaire
guéri depuis 3 ans 1/2 par la diathermo-coagulation.

Fig. 16. — Epithélioma baso-cellulaire
présentant une guérison persistante
4 ans après la destruction diathermique.

Observation XXXVI.

V... (Elisa), 76 ans; décembre 1932.

Placard épithéliomateux, de la partie supérieure de la région malaire gauche, ovalaire et de l'étendue d'une amande. Type clinique : « Forme sclérodermique » (fig. 16).

Début remontant à 1 an environ par une petite nodosité.

Diathermo-coagulation (décembre 1932).

L'examen anatomo-pathologique indique la nature baso-cellulaire de l'épithélioma.

Octobre 1936 : Cicatrice visible, mais très souple. Guérison clinique complète (Dr Ducom).

Intérêt de l'observation : Guérison clinique persistante après 4 ans d'un épithélioma baso-cellulaire, à forme sclérodermique, de la taille d'une amande, traité par la diathermo-coagulation.

2° *Echecs : 4.*

Observation XXXVII.

C... (Pierre), cultivateur, 66 ans; janvier 1931.

Large épithélioma térébrant, ayant détruit le nez et atteignant le maxillaire supérieur, auquel il est adhérent.

Début remontant à 25 ans environ par une écorchure, qui, ne cicatrisant pas, augmente lentement d'étendue et de profondeur. Traité, en 1925, alors que l'aile droite était déjà rongée, par la radiothérapie prolongée, sans résultat.

Janvier 1931 : Large diathermo-coagulation; améliorant le malade pendant quelques mois; mais récidive rapide et étendue, amenant la mort du malade par cachexie et difficulté d'alimentation, en novembre 1931.

Intérêt de l'observation : Epithélioma térébrant étendu, au-dessus de toute thérapeutique, amélioré d'une façon temporaire par la diathermo-coagulation.

Observation XXXVIII.

L... (Catherine), jardinière, 78 ans; octobre 1932.

Présence, au niveau de la joue gauche, de deux épithéliomas cutanés :

— l'un, situé près de l'aile du nez, à forme végétante, de la grosseur d'une noisette, de nature baso-cellulaire;

— l'autre, de la région zygomatique, ulcéro-bourgeonnant, de l'étendue d'une pièce de 10 francs et de nature spino-cellulaire.

Diathermo-coagulation des deux lésions (19 octobre 1932).

Radiumthérapie complémentaire de la plaie zygomatique (26 octobre 1932). — Pose d'un appareil moulé contenant 10 tubes de 10 mg. : durée totale de l'application, 60 heures.

Octobre 1933 : Guérison clinique complète des lésions traitées.

Novembre 1935 : Guérison clinique persistante de la lésion zygomatique.

Récidive au niveau de la lésion naso-jugale par une petite croûte qui se reproduit constamment.

Apparition de lésions épithéliomateuses au niveau de la joue droite.

Novembre 1936 : Guérison clinique parfaite de la lésion zygomatique; cicatrice allongée, légèrement rosée et très souple.

Récidive au niveau de la lésion naso-jugale sous forme d'une petite croûte allongée de la taille d'un grain de blé.

Les lésions épithéliomateuses de la joue droite se sont étendues, nécessitant un traitement radiothérapique.

Intérêt de l'observation : Guérison clinique d'un cancroïde de la taille d'une pièce de 10 francs, de nature spino-cellulaire, par l'association diathermo-coagulation-radiothérapie.

Récidive d'une lésion végétante de nature baso-cellulaire, traitée par diathermo-coagulation.

Fréquence des lésions cutanées néoplasiques du visage.

Observation XXXIX.

F... (Martial), cultivateur, 65 ans; décembre 1932.

Epithélioma végétant de la joue droite de la taille d'une noisette.

Début remontant à 5 mois environ par une petite nodosité.

Biopsie indiquant la nature baso-cellulaire de la lésion (Prof. Sabrazès).

Diathermo-coagulation (31 décembre 1932).

En janvier 1935, revient dans le service pour une grosse adénopathie sous-maxillaire droite, de la taille d'une petite mandarine adhérente au maxillaire.

En février 1935, après avoir fait soigner la denture, en mauvais état, le Professeur Chavannaz pratique sous anesthésie générale à l'éther un curage ganglionnaire cervical : sous-mental, puis sous-maxillaire droit, nécessitant la séparation de la tumeur du maxillaire dont on rugine la partie adhérente; enfin, carotidien, qui oblige à pratiquer en partie l'exérèse de la jugulaire interne. L'examen anatomo-pathologique des ganglions sous-maxillaires et carotidiens indique l'envahissement d'un épithélioma cutané de nature baso-cellulaire (Prof. Sabrazès).

En mai 1935, l'intervention ayant montré la nécessité d'un traitement radiothérapique associé, on pratique 10 séances de radiothérapie complémentaire, tous les jours suivant le protocole : Tension constante, 200 kV.; filtration, 1 mm. Cu + 1 mm. Al.; intensité, 4 mA.; distance, 40 cm. Champ cervico-carotidien.

Récidive locale ganglionnaire quelques mois après et exitus en janvier 1936.

Intérêt de l'observation : Récidive ganglionnaire d'un épithélioma baso-cellulaire guéri localement par la diathermo-coagulation.

Observation XL.

B... (Germain), cultivateur, 51 ans; mars 1933.

Croûte néoplasique de la partie inférieure du sillon naso-génien gauche, de l'étendue d'une pièce de 50 centimes.

Début remontant à 4 ans environ, par une petite nodosité blessée par le rasoir.

Diathermo-oagulation (mars 1933).

Avril 1933 : Lésion en réaction.

Mai 1933 : Guérison clinique apparente.

Mais 1935 : Récidive locale par une petite lésion croûteuse qui saigne et s'étend assez rapidement.

Deuxième diathermo-coagulation (mai 1935).

Juillet 1935 : Guérison clinique; cicatrice un peu rétractile.

Décembre 1935 : Guérison clinique persistante.

Octobre 1936 : Cicatrice allongée, un peu rétractile; souple, sauf à la partie supérieure, où il y a un petit nodule intradermique, à surveiller. Pas d'adénopathie.

Intérêt: Etiologie traumatique de l'épithélioma. Récidive locale après diathermo-coagulation.

Dans les 10 cas étudiés, nous avons donc 6 succès, 4 échecs, ce qui donne une guérison de 60 p. 100.

1° Parmi les guérisons, nous trouvons des épithéliomas de toutes les formes cliniques, jusqu'à l'étendue d'une petite paume de main; l'examen histologique pratiqué dans 2 cas indique un baso et un spino-cellulaire. La cicatrice est rosée et esthétique, invisible pour les petites lésions.

2° Dans les échecs :

— Une mort par épithélioma térébrant ayant détruit le nez et le maxillaire supérieur, après une amélioration de quelques mois.

— Une récidive sous forme d'une petite croûte allongée, de la grosseur d'un grain de blé, facilement stérilisable par une nouvelle application diathermique.

— Une récidive ganglionnaire d'un épithélioma baso-cellulaire 2 ans après la coagulation de la lésion locale (obs. XXXIX); ce cas intéressant nous montre que si cela se produit très rarement, les épithéliomas baso-cellulaires peuvent envahir les voies lymphatiques et donner des métastases ganglionnaires.

La diathermo-coagulation est employée pour tous les épithéliomas depuis la petite nodosité jusqu'aux plus étendus adhérents au squelette (os ou cartilage).

Soins préopératoires. — Les plus petits, qu'ils soient ulcérés ou non, ne demandent aucune préparation spéciale. Les plus grands, s'ils sont infectés, subissent un traitement antiseptique pendant quelques jours par des lavages journaliers au sérum et des pansements répétés au Dakin ou à l'eau oxygénée.

Anesthésie. — Pour les petites lésions, il est préférable de ne pas en faire; pour une personne pusillanime, on fait une anesthésie locale à l'allocaïne. Les épithéliomas étendus nécessitent une anesthésie générale : on utilise surtout l'évipan sodique.

Technique opératoire. — L'appareil utilisé est celui de Gaiffe-Gallot, à éclateurs, réglé pour la diathermo-coagulation : on applique fortement l'électrode à boule de Bordier, et on fait passer le courant jusqu'à la teinte blanc grisâtre; on enlève alors, à la compresse, l'escarre formée et on coagule ainsi à nouveau jusqu'à ce que, les tissus néoplasiques étant détruits, on pratique la dernière application en tissu sain.

Pour les épithéliomas étendus, on réalise d'abord un cercle de coagulation autour de la lésion; puis on détruit la tumeur, en allant jusqu'à l'os si cela est nécessaire.

Si on a affaire à une tumeur végétante, on la sectionne, soit au bistouri électrique, soit à l'anse diathermique, puis on coagule largement la base.

Les *soins postopératoires* sont ceux d'une brûlure : Lavages biquotidiens au sérum physiologique et pansements à l'huile goménolée ou au tulle gras. On lutte facilement contre l'œdème qui se produit parfois avec intensité, autour de la partie coagulée, par des pansements humides.

La chute de l'escarre se fait en moyenne la troisième semaine : de 1 à 4 semaines, suivant l'étendue de la plaie.

III. — *Epithéliomas soignés par des traitements associés.*

Observation XLI.

C... (Marie), 65 ans; novembre 1932.

Corne néoplasique du bout du nez, de la taille du petit doigt, de 1 à 2 centimètres de long; de couleur noirâtre, de consistance



Fig. 17. — Epithélioma épidermoïde guéri depuis 4 ans par la diathermo-coagulation-radiumthérapie associées.

dure. Début (fig. 17) remontant à 6 mois environ par une petite croûte.

Diathermo-exérèse complétée par la *radiumthérapie*.

Radiumthérapie (novembre 1932). — Pose d'un appareil moulé, portant 4 tubes de 10 mg. Durée d'application, 48 heures, à raison de 6 heures par jour. Dose totale reçue, 12,8 mcd.

L'examen anatomo-pathologique indique la nature épidermoïde.

Décembre 1932 : Lésion en réaction.

Avril 1933 : Cicatrisation complète de la lésion.

Novembre 1936 : Guérison clinique persistante.

Intérêt de l'observation : Guérison clinique persistante depuis 4 ans d'un épithélioma corné, spino-cellulaire, traité par l'association diathermo-exérèse de la corne, radiumthérapie de la base d'implantation.

Observation XLII.

B... (Jean), vigneron, 62 ans; février 1932.

Tumeur végétante de la joue gauche, de la grosseur d'une cerise; mobile sur les plans profonds.

Début remontant à 1 an environ par une petite nodosité qui fut brûlée sans résultat par le thermocautère.

Biopsie : Indique la nature baso-cellulaire de l'épithélioma.

Exérèse au bistouri électrique et *coagulation* de la base d'implantation (9 février 1932).

Radiothérapie (mars 1932). — 2 séances de 25 minutes à 6 jours d'intervalle suivant le protocole : Tension constante, 200 kV.; filtration, 1 mm. Al.; intensité, 4 mA.; distance, 28 cm.

Mai 1932 : Cicatrisation complète de la lésion.

Novembre 1933 : Guérison clinique persistante.

Août 1935 : Guérison clinique persistante.

Intérêt de l'observation : Récidive de l'épithélioma après destruction par le thermocautère. Guérison persistante 3 ans après traitement associé diathermo-coagulation et radiothérapie.

Observation XLIII.

P... (Marie), 70 ans; février 1933.

Epithélioma de la paupière inférieure droite; tumeur ulcéro-végétante dont la base atteint la surface d'une pièce de 1 franc;

elle s'étend de la commissure externe à l'autre, et elle commence à envahir la conjonctive palpébrale. Absence d'adénopathie (fig. 18).

Début remontant à 2 ans environ par une petite nodosité développée sur une cicatrice de brûlure.

Fig. 18. — Epithélioma épidermoïde guéri depuis 3 ans 1/2 par la diathermo-coagulation-rœntgenthérapie associées.

La biopsie indique : Epithélioma épidermoïde très envahissant.

Diathermo-coagulation (22 mars 1933), suivie d'un traitement radiothérapique associé et commencé le 30 mars.

Radiothérapie. — 12 séances quotidiennes de 30 minutes suivant le protocole. Tension constante, 180 kV.; filtration, 1 mm. Cu + 1 mm. Al.; intensité, 4 mA.; distance, 35 cm.

Protection de l'œil, après anesthésie à la cocaïne, à l'aide d'une coque en plomb.

Mai 1933 : Cicatrisation complète.

Septembre 1933 : Guérison.

Novembre 1936 : Guérison clinique persistante.

Intérêt : Etiologie traumatique de l'épithélioma cutané. Guérison clinique persistante depuis 3 ans 1/2 environ par l'association diathermo-coagulation-radiothérapie d'un épithélioma épidermoïde de la paupière inférieure ayant envahi la conjonctive palpébrale.

Observation XLIV.

L... (Louis), cultivateur, 68 ans; juin 1932.

Vaste ulcération néoplasique de la région temporo-malaire droite, de forme ovalaire s'étendant de la région frontale à l'oreille, qu'elle envahit au niveau du tragus et de l'hélix; à bords taillés à pic; à fond bourgeonnant et sanieux, atteignant l'aponévrose et découvrant en certains points l'os sous-jacent et le cartilage au niveau du tragus. Type clinique : « Forme cancroïde infiltrante » (fig. 19).

Récidive d'un épithélioma de la région malaire, dont le début remonte à 3 ans environ, et qui fut traité pendant 1 an par la radiothérapie, à petites doses multiples.

La biopsie révèle la nature spino-cellulaire.

Diathermo-coagulation (1er juillet 1932), complétée par la radiothérapie.

Radiothérapie (7 juillet 1932). — 6 séances de 30 minutes, une séance par jour suivant le protocole : Tension constante, 190 kV.; filtration, 1 mm. Cu + 1 mm. Al.; intensité, 4 mA.; distance, 35 cm.

Août 1932 : Lésion en voie de régression; cicatrisation inachevée.

Mars 1934 : Mort par cachexie, après extension en surface et envahissement ganglionnaire.

Intérêt de l'observation : Forme cancroïdale infiltrante d'un épithélioma spino-cellulaire très étendu. Insuffisance du premier traitement radiothérapique.

Fig. 19. — Echec total du traitement diathermo-coagulation-rœntgenthérapie chez un épithélioma étendu spino-cellulaire déjà traité par les rayons X.

Echec du traitement associé diathermo-coagulation-radiothérapie.

Observation XLV.

B... (Jean), sabotier, 91 ans; octobre 1931.

Epithélioma ulcéro-végétant étendu du nez commençant à amener des troubles narinaires. Pas d'adénopathie clinique. Récidive d'un épithélioma du nez traité il y a 4 ans environ par la radio-

thérapie, et dont le début remonte à plusieurs années par une petite plaie traumatique.

Exérèse chirurgicale large au thermocautère, après anesthésie locale cutanée à la butelline, muqueuse par des tampons cocaïnisés. (L'examen anatomo-pathologique indique la nature baso-cellulaire.)

Radiothérapie complémentaire : 8 séances quotidiennes de 40 minutes.

Octobre 1932 : Mort par affection aiguë intestinale.

La cicatrice nasale est sèche, sans aucune récidive.

En résumé, dans ces 5 cas :

3 guérisons d'épithéliomas moyens, traités :

— le premier, par l'association diathermo-coagulation-radiumthérapie;

— le deuxième, par l'association diathermo-coagulation-rœntgenthérapie;

— le troisième, par l'association diathermo-coagulation-rœntgenthérapie.

2 échecs :

— le quatrième, soigné par la thermocautérisation-radiothérapie, est mort 1 an après, par affection aiguë intestinale, la lésion de la face étant cicatrisée:

— le cinquième, très étendu, récidive d'un épithélioma mal traité par la radiothérapie, soigné par la diathermo-coagulation-radiothérapie est mort par récidive locale et ganglionnaire.

*
* *

Voici, enfin, deux observations dont la stérilisation de l'épithélioma a nécessité successivement plusieurs applications de rayons X et plusieurs destructions par diathermo-coagulation.

Elles semblent montrer combien, dans certains cas, la guérison est difficile à obtenir : la récidive se reproduisant après l'exérèse chirurgicale, après les applications de rayons X et après la diathermo-coagulation.

Observation XLVI.

M... (Clovis), cantonnier, 69 ans; novembre 1931.

Epithélioma végétant de la partie inférieure du sillon naso-génien gauche, de la grosseur d'une noisette, dont le début remonte à 1 an environ par une petite nodosité.

Rœntgenthérapie (février 1931). — 3 séances de 20 minutes chacune.

Juin 1931 : Disparition de la tumeur, mais persistance d'une croûte superficielle que l'on détruit par la diathermo-coagulation.

Août 1931 : Persistance au niveau de la région traitée de trois points suspects.

Novembre 1931 : Radiothérapie des points épithéliomateux non cicatrisés : 2 séances de 30 minutes suivant le protocole : Tension constante, 150 kV.; filtration, 1 mm. Al.; intensité, 3 mA.; distance, 30 cm.

Décembre 1931 : Lésion en pleine réaction radiothérapique.

Janvier 1932 : Cicatrisation obtenue.

Juin 1934 : Guérison clinique.

Juin 1935 : Guérison clinique maintenue.

Novembre 1936 : Cicatrice allongée, souple. Guérison clinique persistante.

Intérêt de l'observation : Difficulté à obtenir une stérilisation complète de la lésion, qui nécessite deux applications radiothérapiques et une application diathermique.

Observation XLVII.

L... (Hélène), 71 ans; avril 1932.

Lésion croûteuse du dos du nez.

Récidive d'un épithélioma végétant dont le début remonte à

15 ans environ et qui a été traité successivement, d'abord par l'exérèse chirurgicale qui donna une guérison apparente de 3 ans, puis par la radiothérapie.

Radiothérapie (avril 1932). — 2 séances de 35 minutes à 8 jours, suivant le protocole : Tension constante, 200 kV.; filtration, 1 mm. Al.; intensité, 3 mA.; distance, 28 cm.

Mai, novembre et décembre 1932 : Diathermo-coagulation au niveau de points suspects périphériques.

Février 1935 : Récidive périphérique; 2 séances de radiothérapie.

Octobre 1936 : A la partie inférieure d'une cicatrice souple, présence de deux petites lésions croûteuses, à surveiller.

Intérêt de l'observation : Récidives successives, après différents traitements : chirurgical, diathermique et radiothérapique.

IV. — *Epithéliomas traités par la chirurgie : 3 cas.*

Observation XLVIII.

L... (Lucien), chauffeur, 54 ans; 10 octobre 1932.

Ulcération néoplasique de la joue gauche, étendue et infectée amenant un œdème considérable de la face d'aspect pseudo-érysipélateux.

Après traitement par les pansements humides, les phénomènes inflammatoires régressent : l'œdème jugal disparaît; l'ulcération se déterge et même s'épidermise un peu : elle reste de l'étendue d'une petite paume de main, et elle est adhérente au maxillaire supérieur que la radiographie montre superficiellement atteint.

Absence d'adénopathie clinique; bon état général.

Début : remonte à 1923 par une croûte située au-dessous de l'angle interne de l'œil et se reproduisant constamment.

Soigné sans résultat jusqu'en 1928 par la radiothérapie et la diathermo-coagulation, on abandonne ces traitements pour des pommades diverses, sans plus de succès.

Opération. — A la fin du mois d'octobre 1932, exérèse large de la peau, affleurant en haut la paupière inférieure et entamant en dedans l'aile du nez.

Résection à la pince-gouge d'une portion relativement restreinte du maxillaire supérieur. Mise en place de mèches bien tassées.

Suites opératoires. — Excellentes, un bourgeonnement progressif, périphérique, tend à recouvrir la plaie opératoire; il quitte le service complètement cicatrisé.

En avril 1934, il revient pour une plastique réparatrice; il présente une perte de substance de l'étendue d'une pièce de 2 francs, communiquant par une fistule avec le sinus maxillaire.

On pratique successivement : en avril 1934, la cure radicale de la fistule, et, en juin 1934, la greffe cutanée par lambeau tubulé prélevé au niveau de la partie inférieure de la joue gauche.

En novembre 1936 : Aucune récidive locale; guérison clinique persistante depuis 4 ans.

*
* *

A côté de ce cas intéressant, donnant des résultats éloignés, voici trois observations de l'année 1936, prises au cours de notre année d'Internat dans le service du Professeur Bégouin.

Observation XLIX.

J... (Sabine), cultivatrice, 78 ans; mai 1936.

Tumeur cutanée, allongée au-dessus du sourcil gauche, de la forme et de la taille d'une grosse amande verte; présentant à la partie moyenne une ulcération arrondie, à bords épaissis et indurés, à fond bourgeonnant et sanieux; non adhérente aux plans profonds sous-jacents.

Pas d'adénopathie correspondante.

Nombreuses lésions de dyskératose, au niveau de la face.

Début : Remonte à 1 an environ, par l'apparition, au niveau d'une plaque de dyskératose, d'une petite nodosité qui grossit len-

tement. Après excision de celle-ci, le médecin consulté recommande la brûlure quotidienne de la plaie avec un crayon de nitrate d'argent; mais une tumeur apparaît et grossit régulièrement.

Traitement chirurgical. — Les Professeurs Bégouin et Petges préconisent l'ablation chirurgicale de la tumeur.

Anesthésie locale à la butelline; excision large et autoplastie par glissement réalisée assez facilement, sauf à la partie moyenne. Au deuxième jour, on laisse la plaie chirurgicale à l'air. Au sixième jour, ablation des points; cicatrisation par première intention; cicatrice chirurgicale assez longue au-dessus du sourcil, qu'elle attire légèrement.

L'examen anatomo-pathologique de la tumeur indique : épithélioma pavimenteux spino-cellulaire.

Intérêt de l'observation : Insuffisance de la première excision. Action irritante du nitrate d'argent. Cicatrisation complète obtenue au sixième jour après l'exérèse chirurgicale d'un épithélioma spino-cellulaire du front de la taille d'une amande.

Novembre 1936 : Guérison clinique persistante.

Observation L.

B... (Marguerite), 65 ans, fermière; juillet 1936.

Au-dessus de la partie externe du sourcil droit, placard ovalaire, à grand axe horizontal, de l'étendue d'une pièce de 1 franc, de couleur rosée, en relief sur la peau voisine saine, dont il est séparé par un bord net, sauf du côté externe, où il est difficile à préciser; de consistance ferme, il donne l'impression d'un ovale de carton enchâssé au-dessus du sourcil sur lequel il empiète légèrement. Type clinique morphæiforme (fig. 20). Pas d'adénopathie clinique.

Début remontant à 2 ans environ par un petit nodule qui grossit lentement : en septembre 1935, la tumeur atteint l'étendue d'une pièce de 50 centimes; le docteur consulté recommande l'application d'une pommade répétée chaque soir, sans aucun résultat.

Traitement. — Le Professeur Petges préconise l'ablation chirurgicale, à cause de l'imprécision de la limite externe.

Sous anesthésie locale à la butelline, excision ovalaire faite assez largement en ménageant cependant pour la réunion des lèvres de la plaie; réunion de celles-ci, après décollement cutané de la lèvre supérieure, et drainage aux crins.

Au deuxième jour, suppression du drainage; la plaie est laissée à l'air libre.

Fig. 20. — Epithélioma baso-cellulaire type clinique morphœiforme traité par l'exérèse chirurgicale.

Au sixième jour, ablation des points; cicatrisation rapide *per primam.*

L'examen anatomo-pathologique de la tumeur indique la nature baso-cellulaire.

Intérêt de l'observation : Echec évident du traitement par la pommade caustique. Cicatrisation complète obtenue au sixième jour après l'exérèse d'un épithélioma du front, de la taille d'une pièce de 1 franc.

En décembre 1936 : Guérison clinique parfaite; cicatrice presque invisible, mais attirant vers le haut la partie externe du sourcil.

Observation LI.

L... (Michel), vigneron, 74 ans; novembre 1936.

Epithélioma végétant de la région temporale gauche, de la grosseur d'une petite noix, trilobé; présentant au niveau du lobe

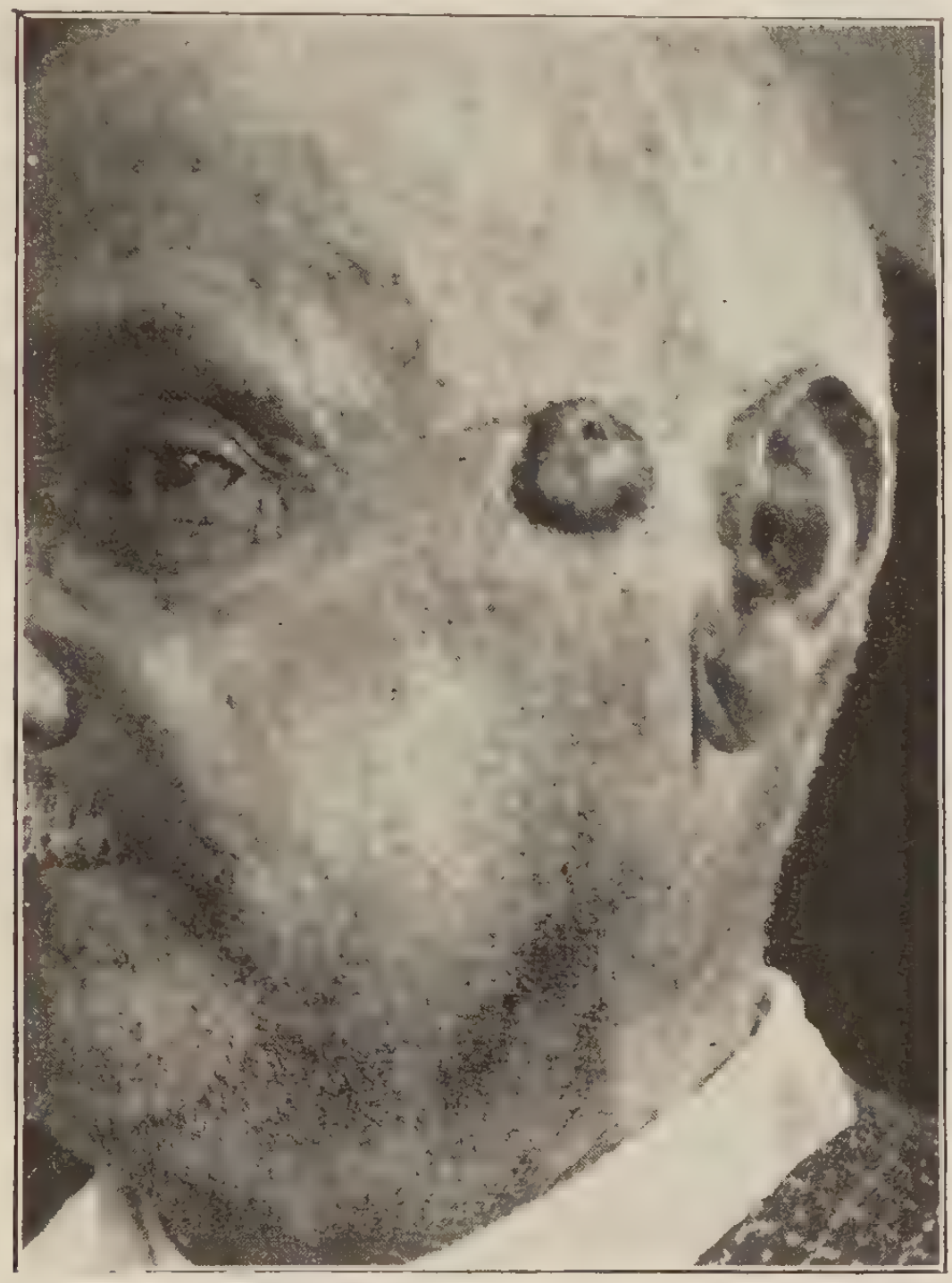

Fig. 21. — Epithélioma végétant spino-cellulaire, avant l'exérèse chirurgicale.

supérieur droit une petite ulcération superficielle d'où s'écoule à la pression de la tumeur un liquide sanieux; de consistance ferme, il est mobile sur les plans profonds et ne s'accompagne d'aucune adénopathie correspondante (fig. 21).

Début remontant à 4 mois environ par une petite nodosité, qui,

blessée plusieurs fois par le rasoir, a augmenté progressivement et s'est ulcérée.

Aucun traitement antérieur.

Exérèse chirurgicale (3 novembre 1936). — Anesthésie locale à la butelline; exérèse large passant latéralement à 1 centimètre envi-

Fig. 22. — Après l'exérèse chirurgicale. (N. B. — La cicatrice opératoire est sous-jacente à l'empreinte laissée par la branche de lunettes.)

ron de la limite clinique de la lésion; en profondeur l'incision passe à quelques millimètres de la tumeur.

L'examen anatomo-pathologique indique : Epithélioma perlé à énormes globes épidermiques.

Au deuxième jour, on laisse la plaie à l'air.

Au huitième jour, ablation des points.

Au dixième jour, cicatrisation complète obtenue (fig. 22)

***

Le Professeur Bégouin préconise l'exérèse chirurgicale pour les épithéliomas de la face; à condition :

1° Qu'ils ne dépassent pas en étendue la petite paume de main;

2° Qu'ils occupent une région où la conformation anatomique ne soit pas trop atteinte, au point de vue fonctionnel ou au point de vue esthétique.

La métastase ganglionnaire n'est pas une contre-indication; la chirurgie en est même le traitement de choix, à la condition qu'elle ne soit pas trop étendue et qu'elle n'ait pas envahi et ulcéré la peau.

Technique opératoire. — Pour les petits épithéliomas : anesthésie locale, soit en surface par le chlorure d'éthyle, soit par injection de butelline, la piqûre passant loin de la tumeur. Pour les grands épithéliomas : anesthésie régionale si possible, ou générale.

L'exérèse de la tumeur est faite « en bloc », à distance de ses limites cliniques. L'hémostase est réalisée très soigneusement.

Si l'os est atteint, il est réséqué à la pince-gouge.

La réparation tégumentaire est faite toutes les fois qu'il est possible par autoplastie par glissement; sinon on utilise les autres greffes cutanées, à l'italienne, à l'indienne.

Les soins postopératoires sont des plus simples : après le pansement compressif que nécessite toute plaie de la face par suite de son irrigation abondante, on laisse cicatriser à l'air et au soleil : en 6 à 10 jours tout est terminé.

Si l'épithélioma s'accompagne d'adénopathie et si l'état général du malade le permet, on pratique la cure radicale, c'est-à-dire l'exérèse locale et l'évidement ganglionnaire, de préférence dans le même temps.

CONCLUSIONS

Nombreux sont les moyens curatifs des épithéliomas cutanés. L'étude précédente fait prévoir deux groupes de traitements différenciés par leur mode d'action et par leurs indications :

1° Les traitements à action limitée;
2° Les traitements de choix.

I. — Dans le premier groupe, nous trouvons :

— la destruction par les caustiques chimiques;
— la cautérisation ignée;
— l'électrolyse négative;
— la cryothérapie.

Ces différentes méthodes, qui ont une action peu étendue, lente, et ne donnent des résultats que dans les épithéliomas superficiels ne dépassant pas la peau, doivent être considérées comme des méthodes d'exception, en particulier la cautérisation ignée. Celle-ci, qui a pu donner dans quelques cas et à certains cliniciens expérimentés et particulièrement attentifs des résultats satisfaisants, doit être résolument abandonnée. Le Professeur Petges est d'avis que c'est un agent néfaste qui fait perdre du temps et paraît exciter le

processus de dégénérescence et provoquer l'extension en surface et en profondeur. « C'est le type, dit-il, de la méthode facile et dangereuse. »

De même actuellement, l'industrie livre aux praticiens de petits appareils à rayons ultra-violets dont l'emploi tend à se généraliser : il faut bien affirmer que ces rayons sont néfastes aux épithéliomas, dont ils excitent l'évolution.

Seule, l'électrolyse donne de bons résultats dans la destruction des nævo-carcinomes, mais toujours à la condition que ceux-ci soient peu étendus, bien limités et peu infiltrants.

Cependant, ces agents thérapeutiques peuvent rendre des services au médecin praticien dépourvu des appareils coûteux de diathermo-coagulation ou de radiothérapie; se cantonnant uniquement dans leurs indications, il pourra, grâce à une technique rigoureuse, obtenir d'excellents résultats.

Suivant de près le malade, en cas d'insuccès il l'adressera de suite au spécialiste qui pourra lui appliquer le traitement de choix voulu.

II — Dans les traitements de choix s'inscrivent :

- la chirurgie;
- la diathermo-coagulation;
- la radiothérapie.

A. Ils peuvent s'attaquer indistinctement à toutes les formes anatomiques et histologiques d'épithéliomas cutanés (sauf le nævo-carcinome), lorsqu'ils n'ont pas dépassé le stade local de leur évolution : c'est-à-dire lorsqu'il n'y a pas encore d'envahissement ganglionnaire.

La radiothérapie a une action élective sur les cellules néoplasiques. La diathermo-coagulation, ne présentant aucune action élective sur les cellules cancéreuses, détruit avec celles-ci les cellules saines voisines. La chirurgie n'obtient de guérison certaine que par une excision de la tumeur passant en tissu sain.

Malgré leur action différente, ces méthodes, employées par des mains expérimentées et suivant une technique rigoureuse, donnent des résultats sensiblement les mêmes.

Des considérations secondaires orienteront le choix :

1° L'épithélioma n'a subi aucun traitement radiothérapique.

a) Considération temps :

— La chirurgie enlève la tumeur en une seule séance avec une cicatrisation complète en 6 à 12 jours;

— La diathermo-coagulation détruit aussi rapidement la lésion, mais elle nécessite des soins postopératoires et la guérison n'est obtenue qu'au bout de 2 à 3 semaines;

— Pour le malade qui appréhende l'acte chirurgical, la radiothérapie est l'idéal, mais la réaction radiothérapique nécessite de 1 mois à 1 mois 1/2.

b) Considération anatomique :

La diathermo-coagulation et la chirurgie, par suite de leur caractère mutilant, sont contre-indiquées pour les lésions de l'aile du nez, des paupières.

Au niveau de l'oreille externe, si la diathermo-coagulation est à appliquer pour les petits épithéliomas, la radiothérapie filtrée donne de bons résultats dans les lésions plus étendues; mais dans les épithéliomas plus évolués, seule la chirurgie large, par ablation en bloc du pavillon et de la parotide, associée au curage ganglionnaire cervical, peut donner des résultats.

c) Considération esthétique :

Pour un épithélioma de même étendue, la radiothérapie donne la plus jolie cicatrice; celle de la diathermo-coagulation est parfois rétractile; celle de la chirurgie, rectiligne et assez esthétique, peut amener, lorsqu'elle se trouve près des orifices (paupières, bouche), des déformations qui souvent s'atténuent avec le temps.

2° Si l'épithélioma a été « raté » par un premier traitement radiothérapique, il est préférable d'essayer sa stérilisation par la diathermo-coagulation ou la chirurgie, si cela est possible.

B. Lorsque l'épithélioma se présente à un stade plus évolué, avec métastase ganglionnaire, la chirurgie seule peut traiter radicalement lésion locale et ganglions néoplasiques, en association ou non avec la diathermo-coagulation et la radiothérapie.

C. Le nævo-carcinome commande la diathermo-coagulation.

Enfin, à côté de ces cas traitables, il est une catégorie d'épithéliomas avancés, détruisant largement les tissus, provoquant des ulcérations profondes, ichoreuses, pouvant évoluer ainsi pendant des années sans envahir les ganglions. Les malheureux porteurs de ces épithéliomas, que l'on ne veut pas garder chez eux et qui font la terreur des salles de malades, nécessitent cependant un traitement, surtout fait de petits soins permettant d'adoucir la fin de leurs jours : soins quotidiens surtout dirigés contre les ulcérations et l'infection par :

— des lavages au sérum physiologique tiède, ou avec une solution de chlorure de magnésium; si l'infection est importante, on pratiquera des lotions à l'eau bouillie tiède contenant un peu de teinture d'iode ou de liqueur de Dakin; des douches d'air chaud; des expositions aux radiations ultra-violettes ou plus simplement au soleil quand cela est possible;

— une protection parfaite.

Périodiquement, on pourra pratiquer des séances de radiothérapie; on détruira par la diathermo-coagulation les bourgeons végétants.

Et ces soins locaux s'accompagneront d'un traitement général diététique et reconstituant.

SERMENT

En présence des Maîtres de cette Ecole, de mes condisciples, je promets et je jure d'être fidèle aux lois de l'honneur et de la probité dans l'exercice de la Médecine.

Je donnerai mes soins à l'indigent et n'exigerai jamais un salaire au-dessus de mon travail. Admis dans l'intérieur des maisons, mes yeux ne verront pas ce qui s'y passe; ma langue taira les secrets qui me seront confiés, et mon état ne servira pas à corrompre les mœurs ni à favoriser le crime.

Reconnaissant envers mes Maîtres, je tiendrai leurs enfants et ceux de mes confrères pour des frères, et, s'ils devaient apprendre la médecine ou recourir à mes soins, je les instruirais et les soignerais sans salaire ni engagement.

Si je remplis ce serment sans l'enfreindre, qu'il me soit donné de jouir heureusement de la vie et de ma profession, honoré à jamais parmi les hommes; si je le viole et que je me parjure, puissé-je avoir un sort contraire.

VU, BON A IMPRIMER :
Le Président,
P. BEGOUIN.

VU : *Le Doyen,*
PIERRE MAURIAC.

VU ET PERMIS D'IMPRIMER :
Bordeaux, le 11 décembre 1936.
Le Recteur de l'Académie,
A. TERRACHER.

BIBLIOGRAPHIE

ADAIR (F. E.). — Epithelioma; types and treatment. *S. Clin. North America*, avril 1933, t. 13, p. 423-430.

ARCHAMBAULT (G.) et MARIN (A.). — Electro-desiccation versus radiotherapy in the treatment of basal-cell epithelioma of the skin. *The Canadian Medical Association Journal*, juin 1933, p. 829.

— Un cas de kératoses séniles multiples et d'épithéliomatoses traité par l'électro-dessiccation. *Union médicale du Canada*, juin 1928, t. 57, p. 325-328.

ARDOUIN (Paul). — Le point de vue esthétique dans le traitement chirurgical, diathermique et radiothérapique des épithéliomas de la face. *L'activité scientifique et médicale*, juin 1935.

BABES (A.). — Die Entwicklun gsstüfen der Epithelveränderungen der Haut Verausgehen. *Ztschr. f. Krebsforsch*, 1922, 28, 533-544.

BARBERA (S.). — L'acide arsénieux dans le traitmeent des épithéliomas cutanés. *O. R. L. Italiana*, année III, 1933.

BARCAT. — Les agents physiques en dermatologie. *Progrès médical*, 1927.

BATTISTA. — Contribution à l'étude et au traitement de l'épithélioma cutané baso-cellulaire. *Rinascenza medica*, 15 janv. 1929, p. 383.

BEAU. — La radio-résistance acquise à la suite des traitements répétés : cause d'échec dans la radiothérapie des épithéliomas cutanés. *Paris médical*, 16 avril 1927, n° 16, p. 383.

Beau (H.). — Diathermo-coagulation. Thèse de Paris, 1926.

Béclère (A.) et Béclère (H.). — Perfectionnement de la méthode cryothérapique par utilisation de la neige en fusion dans un dissolvant convenable. *Bulletin de l'Académie de médecine*, 1913, t. LXIX, p. 455.

Bégouin. — Dangers de certains traitements des cancers cutanés. *Gaz. hebd. des sc. méd. de Bordeaux*, 20 sept. 1936, n° 38, p. 595.

Bégouin et Petges. — Epithélioma sur cicatrice. *Journ. de méd. de Bordeaux*, 10 avril 1927.

Belot (A.). — Curiethérapie des épithéliomas cutanés. *Soc. Méd. des praticiens*, 1930, p. 81.

— Les méthodes mixtes dans le traitement des épithéliomas cutanés. (Association du râclage, de l'électrocoagulation et de la radiothérapie.) IIIe Congrès international de radiologie, 26-31 juillet 1931; *Journal de radiologie*, juillet 1931, t. 18, p. 345-360.

Belot (J.). — De la dose unique massive. *Archives d'électricité médicale*, 1905, t. XIII, p. 403.

— Traitement des tumeurs mélaniques par l'électrolyse et en particulier des nævo-carcinomes. Congrès de l'Association française pour l'avancement des sciences, Bordeaux, août 1923; *Archives d'électricité médicale*, 1923, vol. XXXI, p. 278.

Belot et Chaperon (R.). — Traitement des épithéliomas cutanés par le grattage et la radiothérapie. *C. R. Congrès international de physiothérapie*, Paris, 1911, t. II, p. 641-646.

Belot (J.), Nahan (L.) et Durin (J.). — La diathermo-coagulation dans le traitement des nævo-carcinomes. *C. R. Société d'électrothérapie*, 23 avril 1929, t. XXXVII, p. 166.

Belot, Nahan et Lepennetier. — Cancer cutané. Congrès du cancer, Strasbourg, 1923, t. II.

Bentivegna (Ed.), Ores Tano. — Ancora sulla cura dell'epithelioma cutaneo. *Rivista Sanitaria Siciliana*, 1er sept. 1917, n° 17.

Benveniste. — Le traitement des tumeurs cutanées non radiosensibles. Thèse de Paris, 1928.

Bérard (L.). — A propos des épithéliomas cutanés irradiés antérieurement. *Bulletin de l'Association française pour l'étude du cancer*, févr. 1928, t. 17, p. 56.

Bérard et Creyssel. — Traitement des grands épithéliomas cutanés de la face. *Paris médical*, 15 mars 1930, p. 237.

Bergonié. — 3 cas de diathermie chirurgicale. Congrès de Toulouse, 1910. *Archives d'électricité médicale de Bordeaux*, 1910, p. 676-677.

Bertaccini. — Contributo allo studio degli epitheliami superficiali cutanei. *Gior. ital. di dermat. e sig.*, 72, 946-967, août 1931.

Blair (V. P.), Brown (J. B.) et Ham (W. G.). — *American journal of Rœntgen*, 1933, t. XXIX, p. 229.

Bloch. — Les nævo-carcinomes. *Paris médical*, 14 févr. 1925.

Blond. — Sur la valeur thérapeutique de la fulguration dans le traitement du cancer. Thèse de Lille, 1910.

Bonno (A.). — Valeur comparative des différents traitements de l'épithélioma greffé sur le xeroderma pigmentosum. M. Vigne. édit., Paris, 1929.

— Du dosage des rayons X en radiothérapie. *Archives d'électricité médicale*, 1906, LXIV, p. 363 et 415.

— Diathermo-coagulation des lésions postradiodermitiques. *Paris médical*, 1922, t. XLV, p. 469; *Ibid.*, 1933, t. LXXXVII, p. 109.

Bordier (H.). — Traitement des épithéliomas cutanés par l'étincelle de haute fréquence. Congrès de l'Association française pour l'avancement des sciences, Grenoble, 1904.

— Puissance de la diathermie dans le cancer. *Paris médical*, 8 mars 1924.

— Diathermie et diathermothérapie. Baillière et fils, édit., Paris, 1922.

— La diathermo-coagulation dans le traitement des épithéliomas cutanés. *Archives d'électricité médicale*, févr. 1933, t. 41, p. 80-82.

— Technique et avantages de la diathermo-coagulation dans le traitement des épithéliomas cutanés. *La médecine*, juin 1934, n° 8.

Brocq. — Utilisation de l'électrolyse négative dans le traitement de l'épithélioma de la face. *Bulletin médical*, 1907, vol. XXI, p. 999.

Bruner (E.). — Rœntgentherapy of tumor of skin. *Polska Gaz. lek.*, 6, p. 474-477, 19 juin 1927.

Butler (C.), Morelli (J. E.) et Morelli (B. A.). — *C. R. Congrès méd. du Centenaire*, Montevideo, 1930, t. V, p. 295.

Buzy. — Diathermo-coagulation des épithéliomas cutanés. Thèse de Bordeaux, 1926.

Carnot et Lereboullet. — Le cancer. *Nouveau traité de médecine et de thérapeutique*, fasc. 13.

Casse (M.-A.-L.). — Traitement des épithéliomas cutanés par l'électro-coagulation chirurgicale. Thèse de Paris, 1926.

Castex (G.). — Les avantages de la diathermo-coagulation. *Congrès médical*, sept. 1927.

— La diathermo-coagulation et ses avantages. *Monde médical*, 15 mars 1928.

— L'électro-coagulation diathermique traitement de choix des tumeurs et productions pathologiques du visage. *Les journaux médicaux réunis*, 1929, n°s 1 et 2.

Chaperon (R.). — Traitement des épithéliomas cutanés par le grattage et la radiothérapie.

Chefdeville (C.). — Les traitements actuels des épithéliomas cutanés. Thèse Paris, 1930.

Cope (Z.). — Résultats du traitement chirurgical. *Brit. med. Journ.*, 1927, p. 959.

Coste (J.). — Technique de rœntgenthérapie superficielle. *Journal de radiologie et d'électrologie*, 1926, t. X, p. 529.

— La rœntgenthérapie des épithéliomas cutanés par un rayonnement moyennement pénétrant, à feu nu, en une séance. *Arch. de dermat. et de syphil.*, juin 1932, t. IV, fasc. II.

Cottenot (P.). — Diathermo-coagulation. *Bull. Soc. franç. de dermat. et de syphil.*, 1935, p. 468.

Cottenot-Labade. — Radiologie. Traité de pathologie médicale et de thérapeutique appliquée. Sergent, Ribadeau-Dumas et Babonneix, t. XXXII, fasc. I et II.

DARIER (J.). — Dermatologie, Masson et Cie, édit., Paris.

DARIER (J.), SABOURAUD. — Nouvelle pratique dermatologique. 1936.

DEBEDAT. — Epithéliomas de Rœntgen ulcérés et guéris par la haute fréquente. *Gazette des hôpitaux*, janvier 1926; *Paris médical*, 10 juill. 1926.

DEGRAIS (P.). — A propos des doses en curiethérapie des épithéliomas cutanés. *Bulletin de l'Association française pour l'étude du cancer*, 1928, p. 369.

— Les doses en curiethérapie des épithéliomas cutanés et du cancer du col. *Strasbourg médical*, 1929, 20 juin, p. 313-316.

DEGRAIS et BELOT. — Curiethérapie des épithéliomas cutanés. *La Clinique*, 1927, juin, A, p. 243.

DEJARDIN, SLUYS et JONAS. — Le cancer de la peau et les adénopathies. *Bruxelles médical*, 1927, p. 741.

DE KEAVTING-HART. — Traitement du cancer par la fulguration. *Bulletin de l'Association française pour l'étude du cancer*, 18 janv. 1909, t. II, n° 1.

DE LAPERSONNE et DEGRAIS. — Le traitement des tumeurs des paupières par le radium. *Archives d'ophtalmologie*, mai-juin 1919, p. 36.

DOMINICI. — Valeur du rayonnement des corps radio-actifs dans la destruction des cellules cancéreuses. IXe Congrès français de médecine, Paris, 1907, p. 429.

DOYEN. — Sur la destruction des tumeurs cancéreuses par l'électrocoagulation. *Archives d'électricité médicale*, Bordeaux, 1909, p. 791-795.

DOYEN (Roger). — Technique de l'électro-coagulation dans le traitement des cancers. Thèse de Paris, 1917.

DREVON. — Fulguration et cancer. Etude sur la méthode de De Keating-Hart. Thèse Montpellier, 15 janv. 1910.

DUANE (W.). — Curiethérapie focale. Technique des foyers perdus. *Proc. amer. scient. Cong.*, Washington, 1915.

DUBREUIL et NOEL. — Greffe cutanée totale. *Revue de chirurgie*, 1911, p. 82.

DUBREUILH (W.). — Précis de dermatologie, p. 432.

DUBREUILH (W.). — Traitement des cancers cutanés par les rayons X à dose massive. *Journ. de méd. de Bordeaux*, 30 déc. 1930; Congrès international monographique du cancer de la peau, à Barcelone, oct. 1929.

DUCOURTIOUX (M.). — Destruction plan par plan (diathermo-coagulation). *Ann. de dermat. et de syphil.*, 1935, t. VI, p. 118.

DUCUING (J.). — Précis de cancérologie. Masson et Cie, édit., Paris.

— Le traitement des nævo-cancers. Société de chirurgie de Toulouse, 28 mai 1927.

DUGOUJON (F.). — Contribution à l'étude de l'épithélioma de l'oreille externe. Thèse Bordeaux, 1936.

DURIN (J.). — La diathermo-coagulation en dermatologie. Thèse Paris, 1929.

EISCHEL (E.). — Résultats du traitement chirurgical. *Am. Journ. of Cancer*, 1931, t. XV, p. 1323.

EVANS (W. A.) et LEUCUTIA (T.). — Technique de rœntgenthérapie superficielle. *Brit. Journ. radiol.*, 1928, t. I, p. 396.

FERRAND. — Technique de diathermo-coagulation dans les nævo-carcinomes. *Bulletin de thérapeutique*, avril 1935.

FREDET. — Le traitement du cancer par la fulguration. *Presse médicale*, 6 mars 1909.

FRUCHAUD. — Traitement des cancers épidermoïdes de la peau, de la bouche, des cavités annexes et des organes génitaux superficiels. *Hôpital*, 1927, p. 118.

GARR (Géo). — 15 observations de cancer et d'affections chroniques de la peau, traités avec succès par les rayons X. *Virginia med.*, may 1927.

GAUCHER. — Traitement de l'épithélioma cutané. IIIe Congrès international de dermatologie, Londres, 1896.

GAUDUCHEAU (G.) et DANO (R.). — Traitement des épithéliomas cutanés vaccinés par irradiations antérieures. *Bulletin de l'Association française pour l'étude du cancer*, juin 1927, p. 16, p. 419-428; *Gazette médicale de Nantes*, 15 déc. 1927, n° 24.

Gernez (L.). — Intérêt de la diathermo-coagulation en cancérologie. *Bull. et mém. Soc. nat. chir.*, 1929, vol. LV, p. 168.

Gilles (H. D.). — Plastic Surgery of the face based on selected cases of war injuries of the face including burns, 1920.

Giret. — La rœntgenthérapie des épithéliomas cutanés et cutanéomuqueux. Thèse Lyon, 1925-1926.

Gohl. — L'électrocoagulation dans les tumeurs malignes de la peau. *Nederl. I. Aschr. u. gemesk Amsterdam*, 1914.

Gougerot. — La dermatologie en clientèle.

Gunsett. — La curiethérapie des cancers cutanés. *Strasbourg médical*, 20 avril 1927.

Halkin. — Les épithéliomas pigmentés. *Strasbourg médical*, 5 avril 1936, n° 10.

Halluin (D'). — La curiethérapie dans le traitement du cancer. *Les sc. méd.*, 31 mars 1925.

Hodejes. — The rœntgen ray treatment of skin cancer and allied conditions. *Virginia med.*, févr. 1927.

Hudelo, Rabut et Cailliau. — Nævo-carcinome facial. *Bull. de la soc. franç. de dermat. et de syphil.*, 10 juin 1926.

Hudelo, Rabut et Wallon. — 23 épithéliomas de la face et de la bouche traités par le radium. Congrès dermatologique de Bruxelles, juillet 1926.

Jackson (G. F.). — Treatment of epithelioma of skin, with ray and radium therapy. *Urol. et Cutan. Rev.*, 32, 788-790, déc. 1928.

Jackson (G. T.). — Electrolysis in Treatment of diseases of the skin. *The medical record*, 4 janv. 1898.

Jacob. — Que faut-il faire en présence d'un épithélioma cutané ? *La Bourgogne médicale*, août-sept. 1927, n° 7, p. 145.

— La guérison des épithéliomas étendus et inopérables par la collaboration du radiothérapeute et du chirurgien. *La Bourgogne médicale*, déc. 1928, n° 10, p. 245.

James (B. M.). — Cutaneous epithelioma. Differential diagnosis and treatment. *J. M. Soc. New-Jersey*, 29, 32-41, january 1932.

Juge. — De la valeur de la fulguration dans le traitement du cancer. *Presse médicale*, 19 nov. 1910.

Kelly — Résultats de la radiothérapie dans les épithéliomas cutanés. *Journ. Am. Med. Assoc.*, 1933, p. 388.

Laborde. — La curiethérapie des cancers de la peau. *Journal de radiologie et d'électrologie*, sept. 1925.

Laborde (Simone). — A propos de la radiorésistance des épithéliomas cutanés irradiés antérieurement. *Strasbourg médical*, 20 mai 1929, n° 10, p. 260.

— Les épithéliomas des paupières et leur traitement par le radium. *Presse médicale*, 7 oct. 1933, p. 1548.

Laborderie (J.). — Sur le traitement radiothérapique des épithéliomas cutanés. *Archives d'électricité médicale*, mars-avril 1930, p. 145-163.

Labrit. — Contribution à l'étude de la diathermo-coagulation dans le traitement des épithéliomas cutanés. Thèse Bordeaux, 1928.

Lacassagne (A.). — Critique de la curiethérapie suivant la méthode américaine des foyers perdus. *Journal de radiologie et d'électrologie*, 1921, vol. XXX, p. 420.

— Résultats de la radiothérapie dans les cancers de la peau, *Archives d'électricité médicale*, 1929, t. XXXVII, p. 358.

Lane (J.-E.), Claypon. — Résultats dans le traitement chirurgical des épithéliomas cutanés. *Reports on Public Health and med. subjects*, 1420, n° 59.

Lange (S.). — Dose unique massive. *Journ. Am. med. Assoc.*, 1913, t. LX, p. 556.

Lardennois. — Aggravation possible des petits épithéliomas de la peau traités par les rayons X. *Archives d'électricité médicale*, 1907, p. 890.

Lassueur (A.). — La curiethérapie des épithéliomas cutanés. *Ann. de dermat. et de syphil.*, janv. 1932, p. 21-30.

Lassus (P.). — Extirpation chirurgicale des cancers de la peau. *Pathologie chirurgicale*, 1805, t. I, p. 437.

Ledoux-Lebard. — La radiothérapie des tumeurs malignes. *Journal médical français*, mars 1921.

LEJEUNE (L.) et BONHOMME (P.). — Une nouvelle technique de traitement par les rayons X des épithéliomas cutanés et cutanéo-muqueux. *Liége médical*, 20 oct. 1927, n° 40.

LEMAÎTRE (L. et G.). — Epithélioma greffé sur lupus. Radium. *Société de médecine du Nord*, 1931, n° 7.

LERICHE. — Le cancer. Technique de la thérapeutique médicale moderne, 1925.

LESSERTISSEUR. — Du traitement par les rayons X des épithéliomas spino-cellulaires de la peau. Thèse Paris, 1923.

LEVIN. — Physical therapy in benign cutaneous tumors. *American medicine*, mai 1928, p. 299.

LORTAT-JACOB (L.). — La cryothérapie en dermatologie. *Progrès médical*, 10 juill. 1920.

— La cryothérapie. Technique et indications. *Progrès médical*, 24 nov. 1923.

— Traitement des épithéliomas cutanés par la cryothérapie. *Monde médical*, 15 févr. 1924.

LORTAT-JACOB et SOLENTE (G.). — La cryothérapie, 1930.

LORTAT-JACOB et LEGRAIN. — La cryothérapie en dermatologie. *Presse médicale*, 30 janv. 1926.

LORTAT-JACOB et VITRY. — Emploi du froid dans la thérapeutique des dermatoses. *Progrès médical*, 31 mai 1919 et 7 janv. 1919; *La Médecine*, 9 juin 1920.

LOUSTE, CAILLIAU et BOUDIN. — Nævo-carcinome à la suite d'une intervention chirurgicale. *Bull. Soc. franç. de dermat.*, 1930, p. 294.

LOUSTE et THIBAUT. — Nævo-carcinome traité par le bistouri électrique. Récidive. *Bull. Soc. franç. de dermat.*, 1931, p. 874.

- Récidive d'un épithélioma cutané traité par la radiothérapie. *Bull. Soc. franç. de dermat. et de syphil.*, 1933, p. 558.

MARIO (E.), MASSA. — Traitement des épithéliomas cutanés par l'électrolyse de Kromayer. *La Clinica de Buenos-Ayres*, déc. 1926.

Marques. — Autre observation d'un épithélioma chez un radiologiste guéri par la méthode du Docteur Bordier. *Presse médicale*, 23 juillet 1927.

Mason. — Cancer de la main. *Arch. of Surg.*, vol. XVIII, n° 5, mai 1929, p. 2107.

Ménétrier. — Le cancer. Traité de médecine et de thérapeutique Carnot et Lereboullet, fasc. 13.

Morestin (H.). — Autoplastie par glissement. *Journal de chirurgie*, 1911, t. VII, p. 509.

Mouton-Chapat. — Traitement des épithéliomas cutanés de la face en pratique médicale courante. *Monde médical*, 15 sept. 1926.

Muir. — Radium in malignant skin conditions. *American medicine*, mai 1928, p. 381.

Nadal. — Le traitement actuel des nævo-carcinomes. Thèse de Paris, 1924.

Napias. — Traitement par le radium de quelques néoplasmes, 1928.

Nemours (Auguste). — Traitement des épithéliomas cutanés par l'électro-coagulation. *Le Concours médical*, 26 déc. 1926, p. 1848.

New (G.) et Havens (F. Z.). — Epithelioma of the face. Treatment and subsequent surgical reconstruction. *Journ. Am. med. Assoc.*, 1931, t. XCVII, p. 687.

Péricaud. — Biologie et traitement du cancer, 1924.

Périn (L.). — La thermocautérisation dans le traitement des épithéliomas cutanés. *Paris médical*, 21 mars 1925, t. LV, p. 275.

Petges (G.), Parcelier et Laporte (R.). — Sur un cas de tumeur végétante du dos de la main chez un jeune homme de 22 ans. *Journ. de méd. de Bordeaux*, 20 avril 1930, n° 11, p. 312.

Petges (G.), Petges (A.), Dubarry (J.). — Epithélioma spino-cellulaire du dos de la main. *Journ. de méd. de Bordeaux*, 20 févr. 1934, n° 5, p. 141; *Gaz. hebd. des sc. méd. de Bordeaux*, 14 janv. 1934, n° 2, p. 30.

Petges (G.), Petges (A.) et Lévy. — Epithélioma spino-cellulaire étendu du dos de la main. *Journ. de méd. de Bordeaux*, 30 mai 1933, n° 15, p. 432; *Gaz. hebd. des sc. méd. de Bordeaux*, 30 avril 1933, n° 18.

Perthes (G.). — Relation entre l'aptitude à une active division des cellules et à leur grande radiosensibilité. *Deuts. Med. Wochens.*, 1904, t. XXX, p. 632 et 668.

Peyralbe. — Contribution à l'étude de la diathermo-coagulation dans le traitement des épithéliomas cutanés. Thèse de Bordeaux, 1927-1928

Peyron. — Thèse de Bordeaux, 1927-1928.

— Le Cancer. *Encyclopédie médico-chirurgicale.*

Pinard, Coste, Hertz et Arager. — Apparition de cancer spino-cellulaire sur de vieilles gommes syphilitiques. *Bull. Soc. franç. de dermat. et de syphil.*, 14 nov. 1935, n° 8, p. 1547.

Piot (E.). — Indications cliniques de l'électroradiothérapie, 1927.

Poirier et Tyckmans. — Sur un mode de traitement des épithéliomas cutanés. *Ann. de méd. phys.*, 22, 9, 1929.

Ponsso (M.). — Radiotherapia ultrapenetrante en los epitheliomas superficiales. *Semana med.*, 2, 151-153, 19 juill. 1928.

Ravaut et Ferrand. — Traitement des nævo-carcinomes par la diathermo-coagulation. *Bull. Soc. franç. de dermat. et de syphil.*, févr. 1927.

Réchou. — Sur la technique actuelle de la radiumthérapie du cancer. *Journal de radiologie et d'électrologie*, année 1926, vol. X, p. 359.

Réchou, Jeanneney et Mathey-Cornat. — La diathermo-coagulation des épithéliomas cutanés et cutanéo-muqueux. *Gaz. des sc. méd. de Bordeaux*, 1927, t. XLVIII, p. 84.

Réchou et Wangermez. — Sur un cas d'épithélioma du dos de la main traité par la chirurgie. Récidive locale un mois après l'ablation. *Journ. de méd. de Bordeaux*, 30 mars 1930, n° 9, p. 262.

Regaud. — Traitement des cancers par la radiopuncture. *Paris médical*, 7 févr. 1920.

— Allongement du temps de traitement en radiothérapie. *C. R. Soc. biol.*, 1922, t. LXXXVI, p. 787 et 1085.

REGAUD. — Principes du traitement des épithéliomas épidermoïdes par les radiations. Application aux épidermoïdes de la peau. Congrès du Cancer, Strasbourg, 1923. *Journ. de radiol. et d'électrol.*, 1923, p. 297.

— Les progrès et les tendances de la curiethérapie du cancer. *Bruxelles médical*, 5 juillet 1923, n° 36.

— Fondements physiologiques et techniques de la radiothérapie des cancers. Cours et conférences de la Faculté de médecine et des hôpitaux, janv. 1925.

— Résultats de la radiothérapie dans les épithéliomas palpébraux. *Ann. ocul.*, 1926, t. CLXIII, n. 1.

REGAUD et NOGIER. — Radio-immunisation des cancers cutanés. *Journ. de radiol. et d'électrol.*, 1926, t. II, p. 135.

RICHET. — Effets toxiques des injections intra-veineuses faites avec la pulpe des cancers épithéliaux. Société de biologie, 1895.

RIHOVAS. — Treatment of cutaneous epitheliomas by electrocoagulation. *Ceska dermat.*, 8, 238-241, 1927.

ROA ANIHAL (O. DE). — Cancer cutaneo. Epitheliomas de la Piel. Consideraciones terapeuticas, radiumterapia. Buenos-Aires, F. Pereira, E. Hijos, Impresceres, 1928.

ROGER, WIDAL, TEISSIER. — Cancer. Nouveau traité de médecine, fasc. V[2].

ROUSSEAU. — Traitement chirurgical des épithéliomas cutanés, 1925. Vigne, édit. *Revue des thèses : Bulletin général de thérapeutique*, 1926, p. 84.

ROUSSY. — Le cancer. Nouveau traité de médecine.

ROUSSY-LABADE. — A propos de la radiorésistance des épithéliomas cutanés, irradiés antérieurement. *Bull. de l'Assoc. franç. pour l'étude du cancer.*

ROUX-BERGER (J.-L.) et TAILHEFER (A.). — Evidements sous-maxillaires et carotidiens. *Presse médicale*, 1933, p. 482.

SABOURAUD. — La cryothérapie. *Clinique*, 1911, t. VI, p. 817.

SALIES. — Traitement des cancers cutanés. *Les sc. méd.*, 1925.

SCHREINER (B. F.) et MATTIE (W. L.). — Résultats de la radiothérapie dans les épithéliomas cutanés. *Am. Journ. Rœntgen.*, 1933, t. XXX, p. 67.

SPILLMANN (L.) et CREHANGE (J. L.). — Le traitement des épithéliomas spino-cellulaires par la diathermo-coagulation. *Bull. de la Soc. franç. de dermat. et de syphil.*, juin 1930, p. 629.

STEFANI. — Intérêt de la diathermo-coagulation en cancérologie *C. R. Congrès de chirurgie*, Paris, 1925, p. 440.

— L'électro-coagulation chirurgicale des cancers. Les Presses universitaires de France, 1926.

STEFANI et JULIEN. — L'électro-coagulation chirurgicale des cancers et tumeurs accessibles. *Art médical*, mai 1925.

TOURAINE et DUPERRAT. — Guérison spontanée ou médicale de quelques cas de cancers cutanés. *Bull. de la Soc. franç. de dermat. et de syphil.*, déc. 1935, n° 9, p. 1727.

TOURAINE et SOLENTE. — Epithélioma syphilitique de la paume de la main. *Bull. Soc. franç. de dermat. et de syphil.*, 14 mai 1935, p. 415-420.

TOURNEUX (J. P.). — Le cancer du dos de la main. *Le Progrès médical*, janv. 1931, n° 4, p. 149.

TRANIER (M. G.). — Traitement des épithéliomas cutanés en une seule séance de radiothérapie. Comité médical des Bouches-du-Rhône, nov. 1929; *Presse médicale*, 4 janv. 1930.

VANHAECKE et DELELIS. — Traitement des épithéliomas cutanés. Société de médecine du Nord, nov. 1929.

VERGEZ. — Radiothérapie et curiethérapie des épithéliomas cutanés spino-cellulaires. Thèse de Bordeaux, 1928-1929.

WALLEN. — Quelques cancers cutanés guéris par la curiethérapie. Société de dermatologie et de syphiligraphie, mai 1925.

WARD (R.). — Radium Treatment of epithelioma of skin. *Am. J. Phys. Therapy*, 7, 365-368, déc. 1930.

WEISSENBACH (J.), BACH (G.) et MARTINEAU (J.). — Epithélioma baso-cellulaire ulcéré du menton; cicatrisation sous l'influence du traitement antisyphilitique mixte; apparition de perles cutanées au pourtour de la cicatrice. *Bull. de la Soc. franç. de dermat. et de syphil.*, mai 1936, n° 5.

WELSH (D. A.). — Pathology of cancer all in relation to radiosensitivity and radio-resistance; critical study of some squamous carcinomata growing from back of hand. *J. Cancer research Com. Univ. Sydney*, 3, 173-191, 2 nov. 1931.

WHITE. — Utilisation des propriétés destructives de la congélation en application locale. *New York med. record*, 1899, p. 109.

WICKHAM (Y. L.). — Quelques notions sur la curiethérapie des petits épithéliomas de la peau. *Revue d'actinologie et de physiothérapie*, nov.-déc. 1929, n° 6, p. 694.

WORINGER. — Mélanomes malins. Nouvelle pratique dermatologique, 1936.

ZIMMERN. — Considérations sur l'effet de la fulguration. *Bull. de l'Assoc. franç. pour l'étude du cancer*. 15 févr. 1909. t. II, n° 2.

19.954 — Bordeaux, Imprimerie Centrale Delmas, 6, place Saint-Christoly. — 1936.